Défices Congénitos da Glicosilação

IX Curso de Doenças Metabólicas
23-03-2011

Definições

- Grupo de doenças derivadas da glicosilação anormal das proteínas
  - Afecta a biossíntese das glicoproteínas
    - moléculas híbridas de hidratos de carbono e proteínas ligados covalentemente
      - maioria prot. extracelulares
        - transferrina, fact. coagulação, hormonas
      - maioria das prot. membranas
        - receptores
      - várias prot. intracelulares
        - enzimas lisossomais

~50% das proteínas humanas são glicoproteínas
1% dos genes estão envolvidos na glicosilação

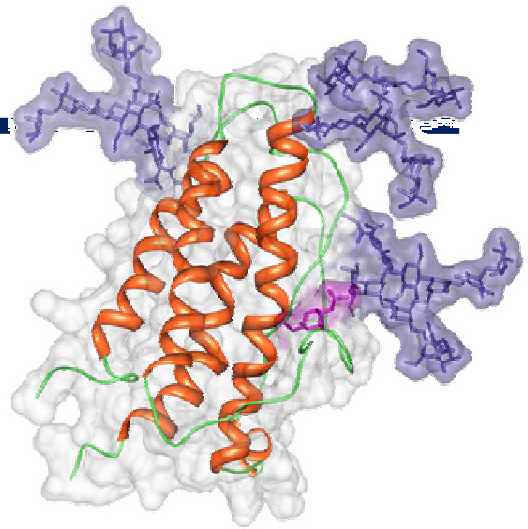

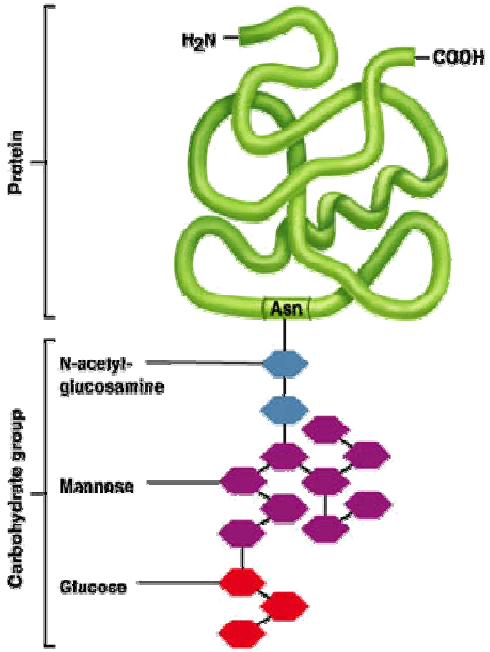

Definições

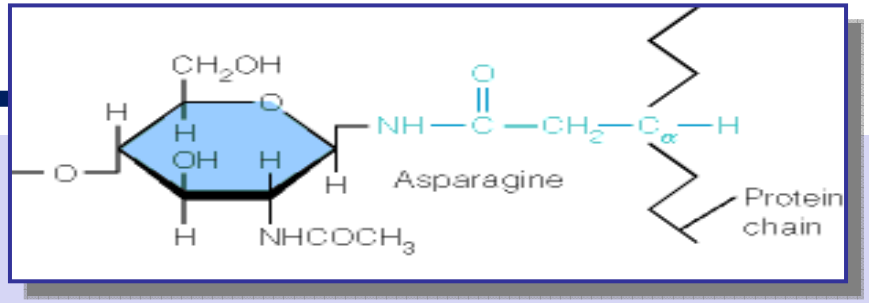

- 2 tipos
  - N-glicanos
    - » ligados ao grupo amina da asparagina
  - O-glicanos
    - » ligados ao grupo hidroxilo da hidroxilisina, hidroxiprolina, serina ou treonina

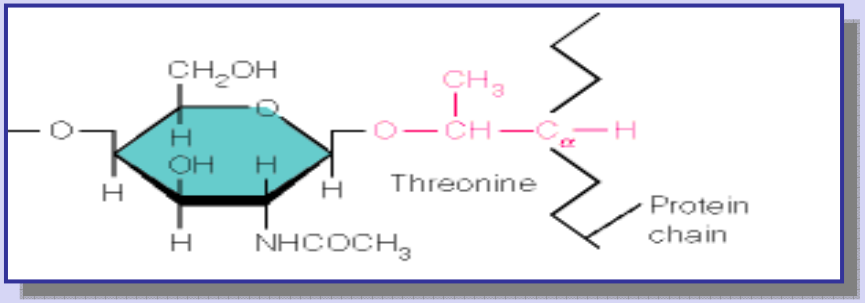

- Papel fundamental no metabolismo, estrutura e função das glicoproteínas e de outros glicoconjugados:
  - Doenças multissistémicas

N-Glicosilação

(3 passos)

1º Passo:

- Formação no citoplasma de açúcares ligados a nucleotidos (**GDP Manose; UDP-Glicose e UDP-GlcNAc**)
- Ligação GlcNAc e Manose ao Dolicol-P
- Inversão das estruturas oligossacarideas para o RE

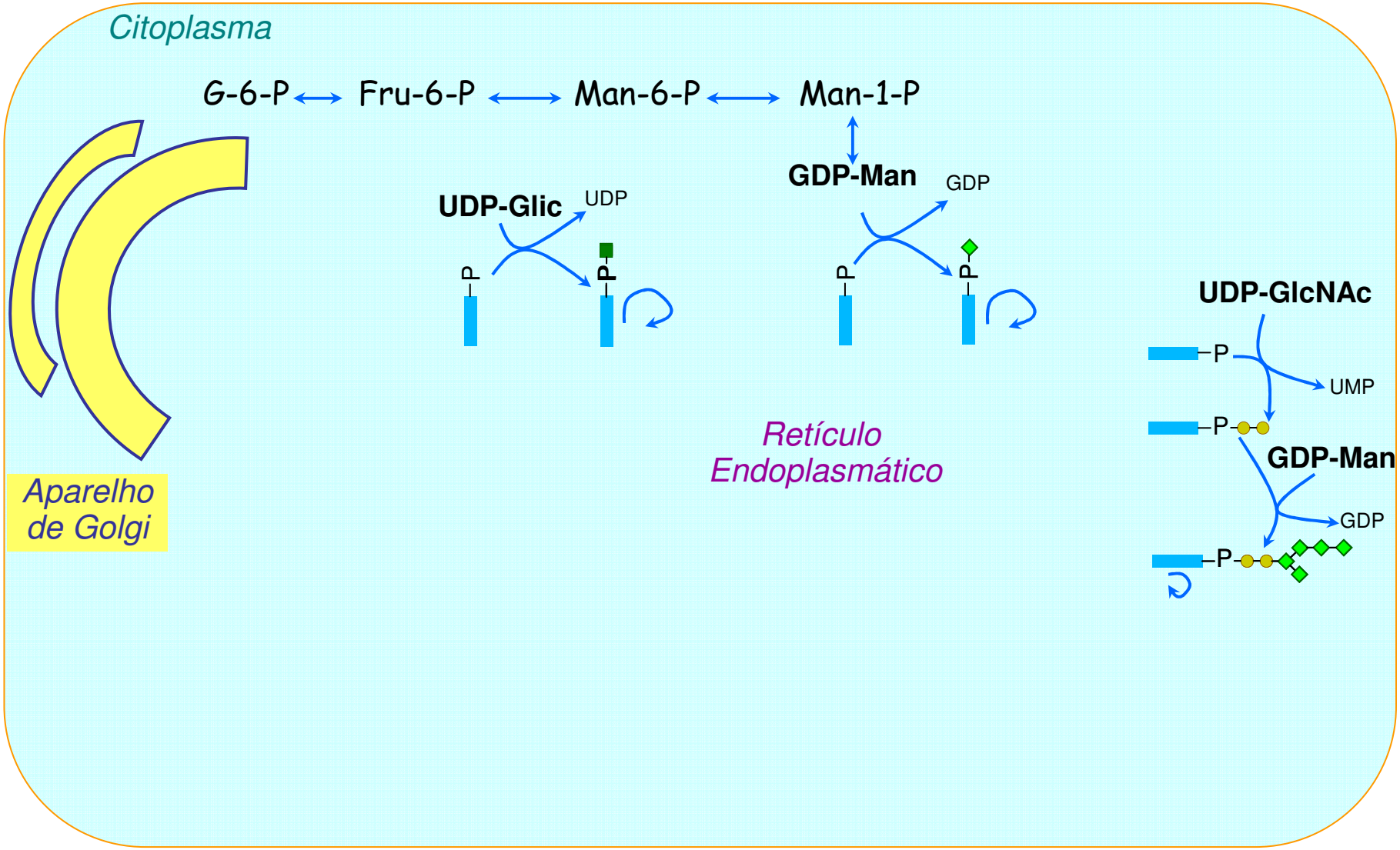

N-Glicosilação

(3 passos)

2º Passo ("*Assembly*"):
Adição progressiva de resíduos de glicose e manose formando o percursor oligossacarideo dolichol lipid-linked oligosaccharide (LLO)

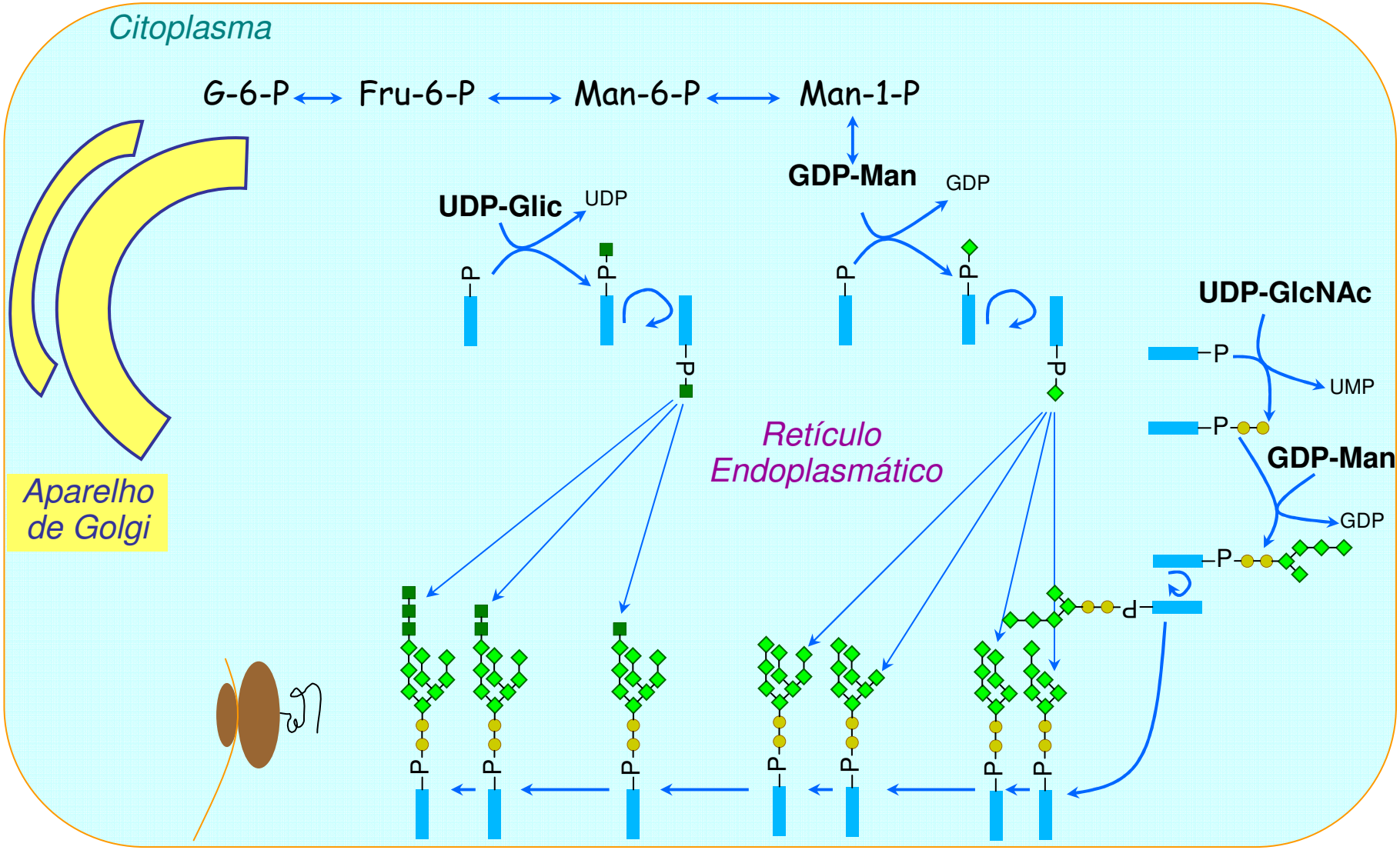

N-Glicosilação

(3 passos)

3º Passo:

- Transferência do percursor LLO para a proteína
- Processamento do glicano no Ap. de Golgi

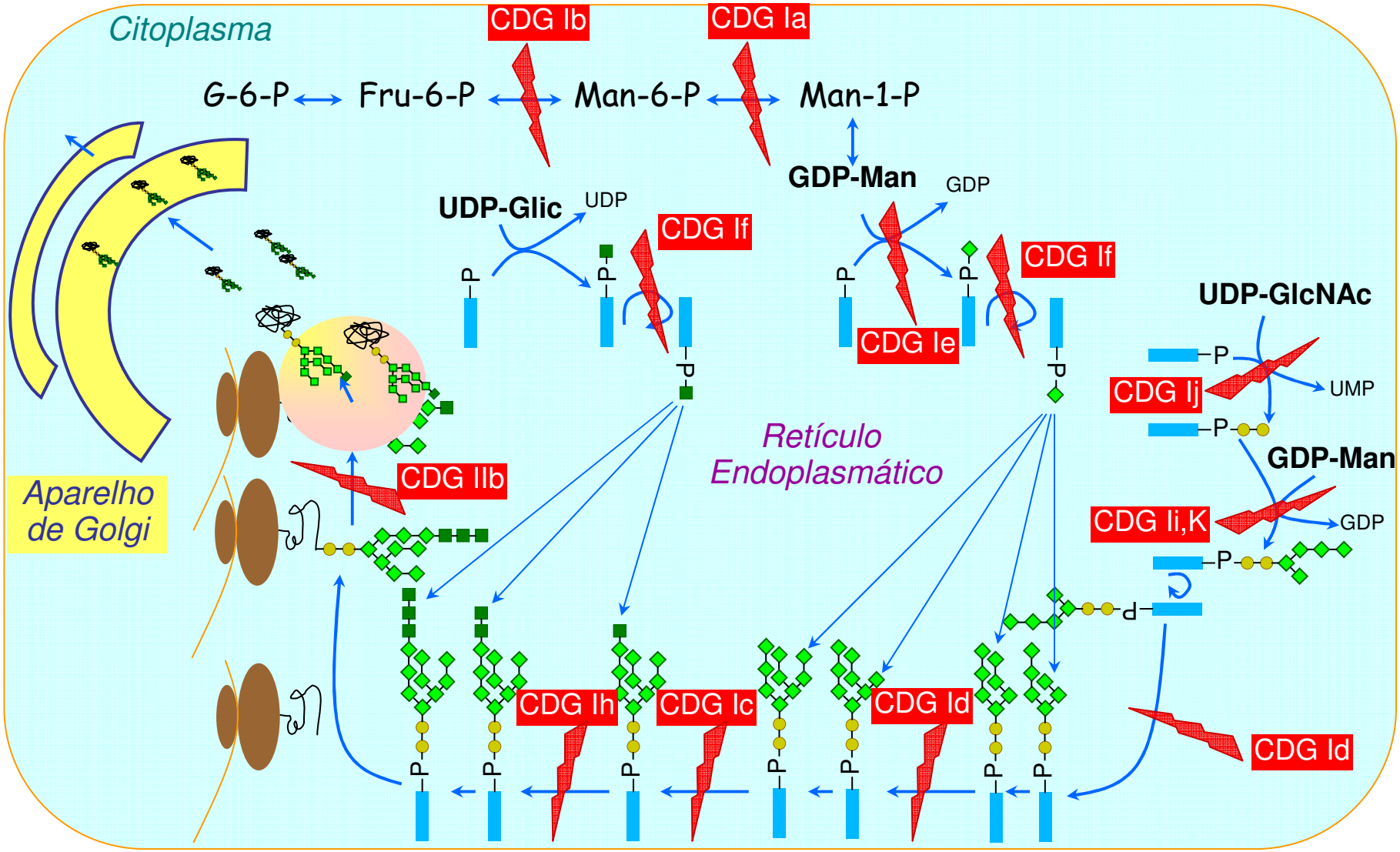

O-Glicosilação

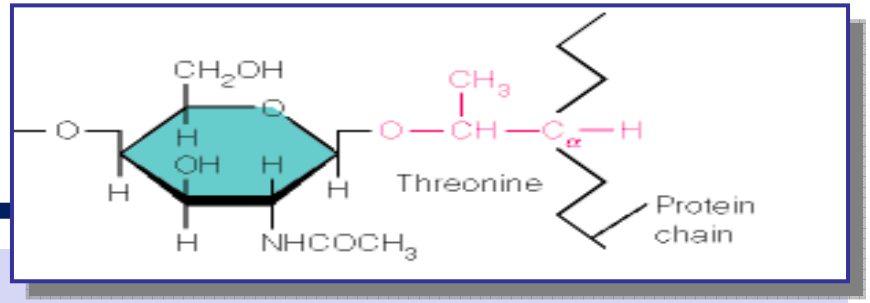

- Complexo de Golgi
- montagem da prot
  - "Assembly"
- Sem processamento
  - O-xilosilglicanos
  - O-manosilglicanos
  - O-*N*-acetilgalactosaminoglicanos

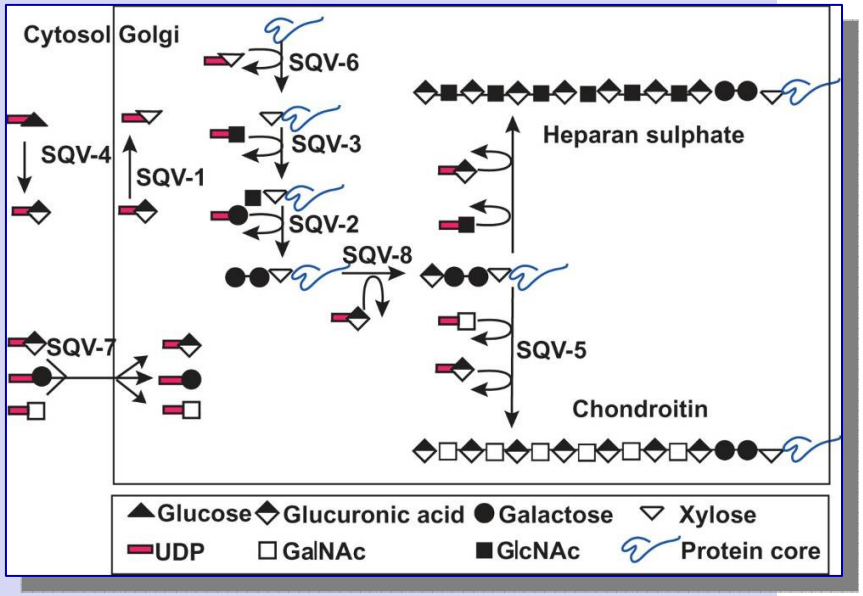

Mecanismos

Doenças da Glicosilação das Proteínas

- Defeitos da N-glicosilação
- Defeitos da O-glicolisação
- Defeitos combinados da N e O-glicolisação

Características Clínicas

Doenças da Glicosilação das Proteínas

- Algumas Características:
  - Início na infância
  - Envolvimento de múltiplos orgãos
    - SNC é predominante
      - ADPM/AM
      - Epilepsia; ataxia, atrofia cerebelar, defeitos da migração
      - Episódios “Stroke-like”; hipotonia, movimentos anormais dos olhos
      - Polineuropatia

Doenças da Glicosilação das Proteínas

- Manifestações cutâneas: mamilos invertidos, persistência dos “fetal pads”, aspecto “progéria-like”, ictiose, distribuição anormal da gordura subcutânea

- Oftalmológicos : estrabismo, retinopatia pigmentar, atrofia óptica, colobomas, cataratas

- Ortopédicos: osteopenia, contracturas, exostoses

- Endocrinológico/Hormonal: atraso crescimento, hipogonadismo, atraso na puberdade , hiperinsulinismo

Doenças da Glicosilação das Proteínas

- Cardíaco: cardiomiopatia, derrame pericárdico, pericardite neonatal

- Gastrointestinal: ascite, vómitos ciclícos, diarréia crónica, enteropatia perdedora de proteína, hepatomegalia, alterações histopatológicas hepáticas (fibrose e vacúolos de lipídeos e glicogénio)

- Renal: proteinúria, síndrome nefrótico, microquistos, tubulopatia proximal neonatal

Doenças da Glicosilação das Proteínas

- Amplo espectro clínico
  - Considerar o CDG em qualquer quadro clínico inexplicado

Métodos de Rastreio

Métodos rastreio N-Glicosilação

- Determinação da transferrina deficiente em carboidratos (CDT)
  - Método quantitativo
  - Não é um método apropriado para diagnóstico
    - Tem valor se positivo

Métodos rastreio N-Glicosilação

- Focagem isoeléctrica (IEF) da transferrina sérica

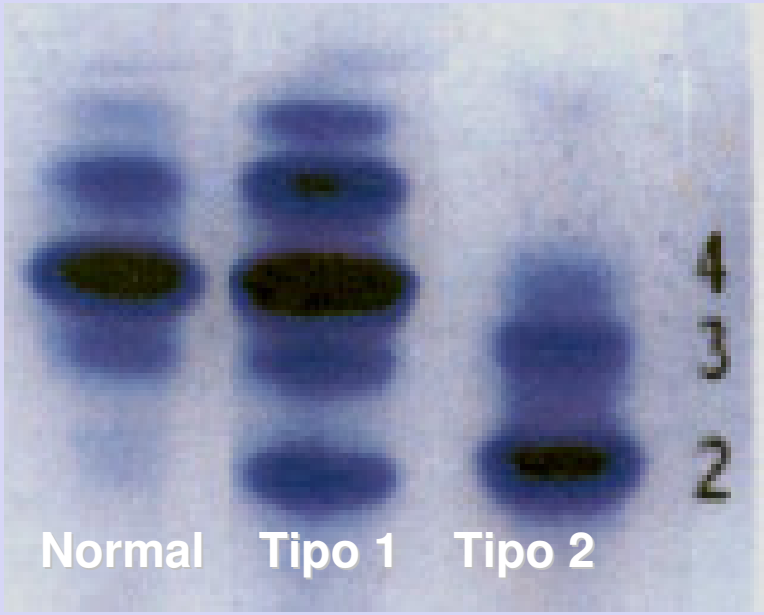

- Detecta apenas um número limitado de CDGs envolvidos na N-glicosilação associados à deficiência de ácido siálico.
- Tem falsos positivos (ex: fructosémia, galactosémia, alcoolismo, hepatopatias)

Transferrina

- Transferrina humana - uma única cadeia polipeptídica
- Cada antena termina com um resíduo de ácido siálico carregado negativamente contribuindo para a carga eléctrica total da transferrina
- Grau de sialização influencia comportamento electroforético da glicoproteína
- Maioria tetrasialotransferrinas
- Pequenas quantidades de mono-, di-, tri-, penta- e hexasialotransferrinas

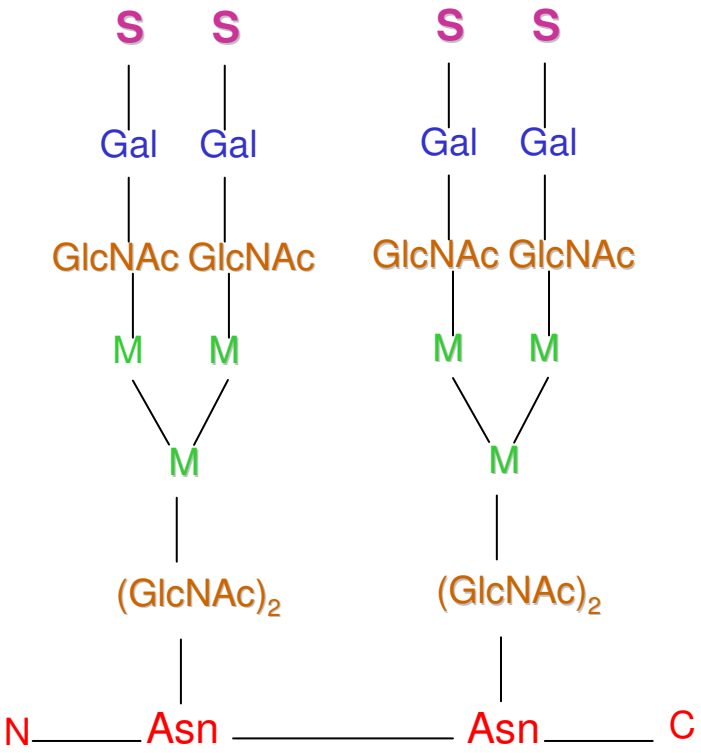

Tetrassializada

Transferrina

- Padrão de IEF normal
  - Padrão de glicoproteína: tetrassializada
- Padrão de IEF tipo I
  - ↓ a tetrassialotransferrina e ↑ as fracções de assialo e dissialotranferrina
- Padrão de IEF tipo II
  - ↑ as fracções de trissialo e monossialotranferrina, geral// por incorporação de cadeias truncadas ou "monoantenadas"
  - Defeito terminal da via

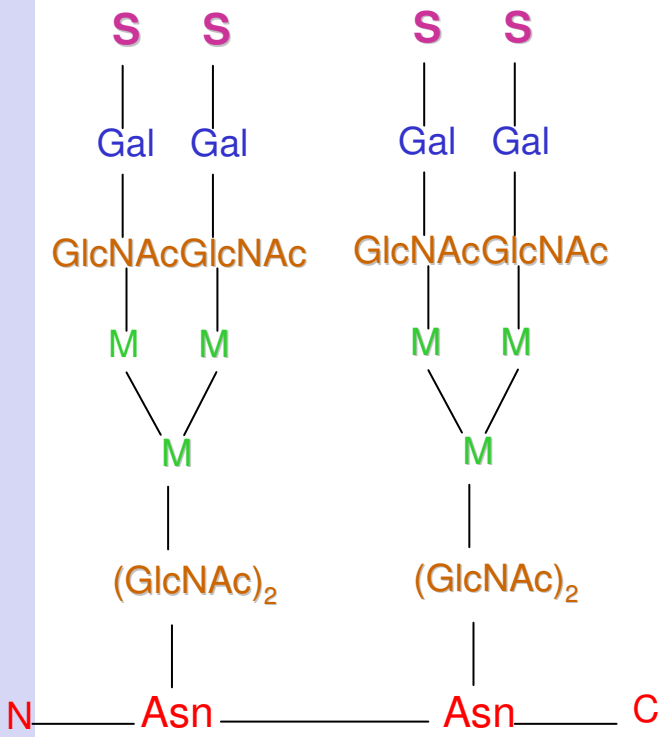

Tetrassializada

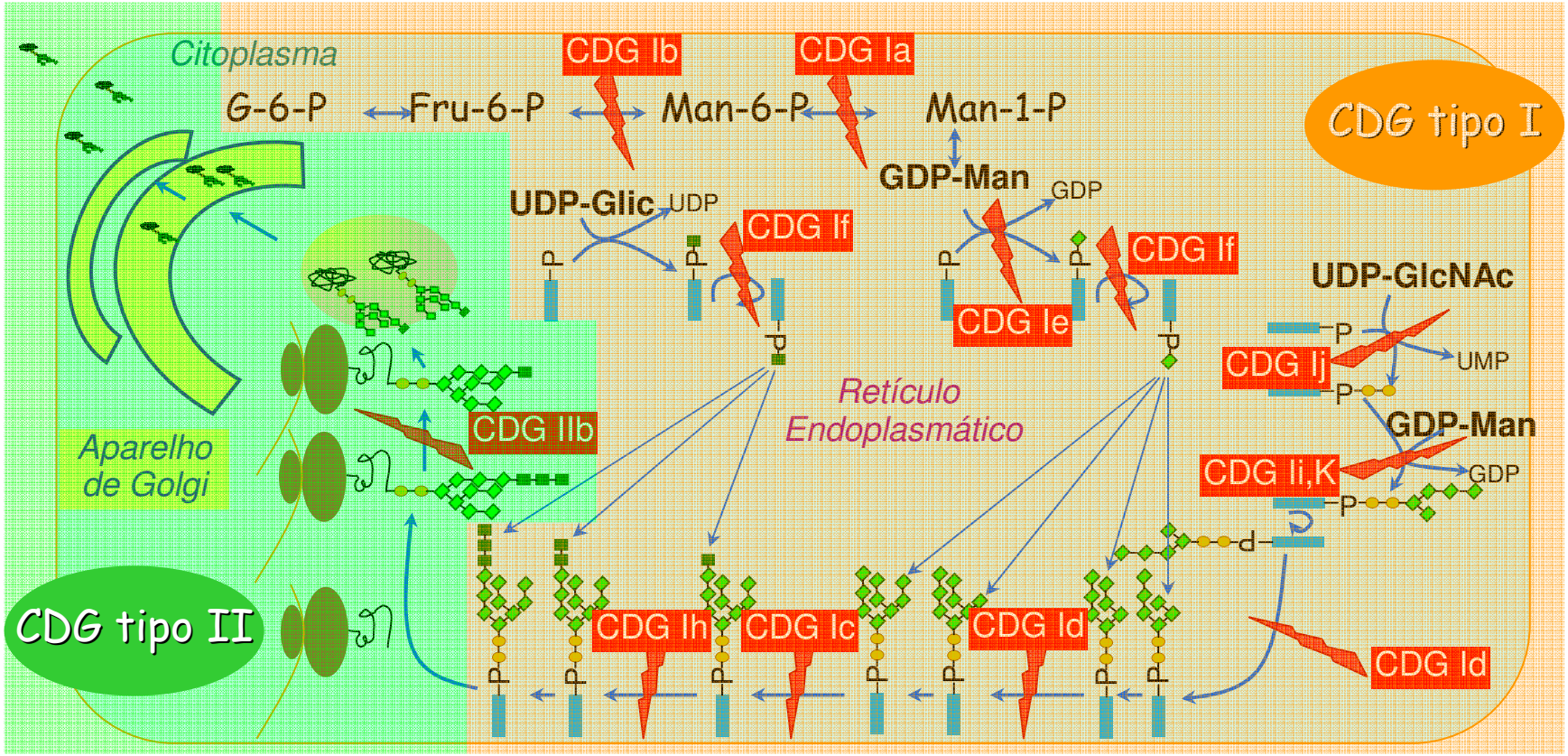

- 7 defeitos de processamento
  - CDG IIa » CDG IIg
  - Defeitos no processamento no aparelho de Golgi

- 14 defeitos de adição/ “assembly”
  - CDG Ia » CDG In
  - Defeitos da síntese de N-glicanos no citoplasma/RE

CDG tipo I

Tetrasialo transferrina

Disialo-, Asialo transferrina

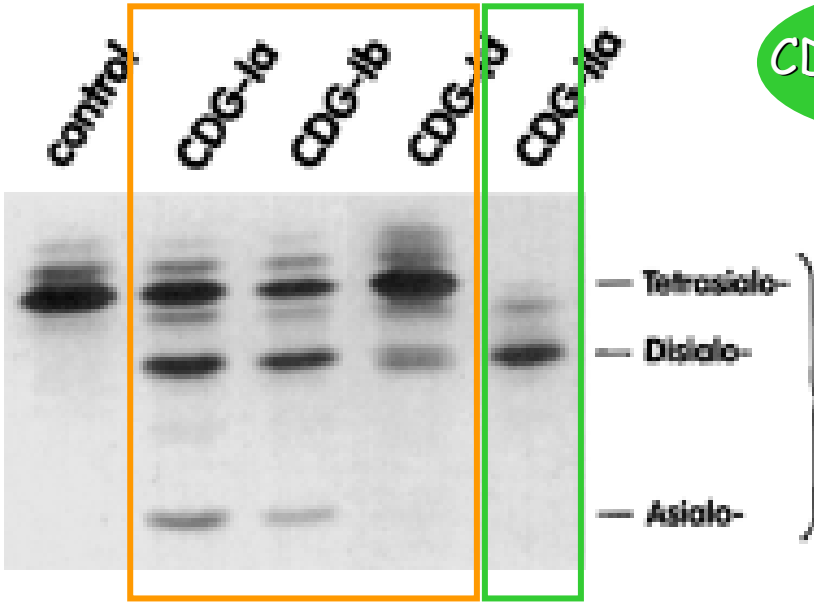

CDG tipo II

Tetrasialo transferrina

Disialo transferrina

Ia
Ib
Ic
Id
Ie
If
Ig
Ih
Ii
IJ
Ik
Il
Im
In

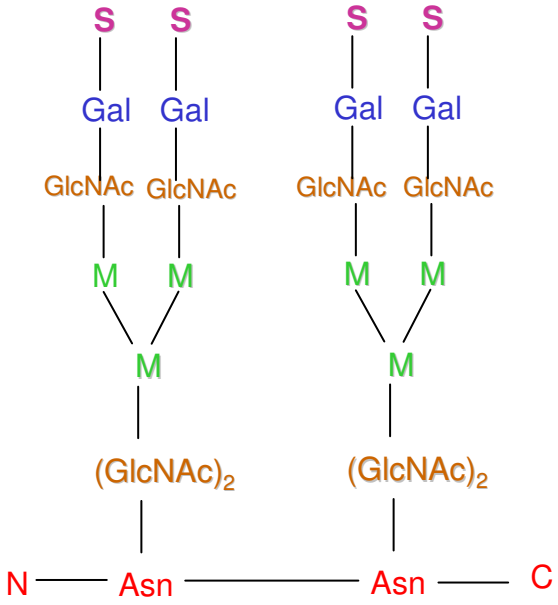

Transferrina Tetrassializada

IIa
IIb
IIc
IId
IIe
IIf
IIg

	Tipo CDG	Sistemas/orgãos afectados	Defeito enzimático ou proteico	Gene	Ano
	Ia	Sistema nervoso, tecido adiposo, olhos, coração, rins, fígado, esqueleto, gónadas, sistema imune	Fosfomanomutase 2 (PMM)	*PMM2*	1995
	Ib	Intestino, fígado	Fosfomanose isomerase (PMI)	*MI*	1998
	Ic	Sistema nervoso	Dol-P-Glc: Man9GlcNAc2-PP-dolicil α-1,3-glucosiltransferase	*ALG6*	1999
CDG tipo I	Id	Sistema nervoso	Dol-P-Man:Man5GlcNAc2-PP-dolicil α-1,3-manosiltransferase	*ALG3*	1999
	Ie	Sistema nervoso	Doll-P-Man sintase 1	*DPM1*	2000
	If	Sistema nervoso, pele	Defeito 1 com utilização da Dolicol-P-Man	*MPDU1*	2001
	Ig	Sistema nervoso	Dol-P-Man: Man7GlcNAc2-PP-dol manosiltransferase	*ALG12*	2001
	Ih	Intestino, fígado	Glucosiltransferase II Dol-P-Glc: Glc1Man9GlcNAc2-PP-Dol Glucosyltransferase	*ALG8*	2002
	Ii	Sistema nervoso, olhos, fígado	Manosiltransferase II GDP-Man1GlcNAc2-PP-Dol Manosiltransferase	*ALG2*	2002
	Ij	Sistema nervoso	UDP-GlcNAc: dolicolfodfato N-acetilglucosamina 1- fosfato transferase	*DPAGT1*	2002
	Ik	Sistema nervoso	Manosiltransferase I GDP-Man: GlcNAc2-PP-Dol Manosiltransferase	*ALG1*	2003
	IL	Sistema nervoso, fígado	Manosiltransferase Dol-P-Man: Man 6 e 8GlcNAc2-PP-Dol Manosiltransferase	*ALG9*	2003
	Im	Sistema nervoso, pele, olhos	Dolichol kinase	*TMEM15*	2007
	In	Sistema nervoso, fígado	RFT1	*RFT1*	2008
	Ix				

CDG Ia - Deficiência de Fosfomanomutase2

- Mais frequente (>700 doentes identificados)
- Início precoce
- Doença multissistémica:
  - Envolvimento neurológico primordial moderado a grave
    - Estrabismo interno, outros mov. oculares anormais
    - Hipotonia axial
    - ADPM (QI 40-60)
    - Ataxia
    - Retinite pigmentosa
    - Episódios tipo AVC
    - Epilepsia (ocasional)
  - Dismorfismo +/- típico
  - Envolvimento variável de diferentes orgãos

Pré-natal:
- Hidrópsia
- Anomalias SNC

Lactente: quadro multissistémico
- dificuldades alimentares
- má progressão estatoponderal
- hipotonia axial
- ADPM
- microcefalia
- dismorfismos
- estrabismo
- insuficiência hepática
- ep. tipo AVC
- derrame pericárdico

Pré e escolar:
- ataxia
- AM
- retinopatia pigmentar
- deformidades articulares
- cardiomiopatia

Adolescência e idade adulta:
- atrofia distal MI
- neuropatia periférica
- alt. esqueléticas
- hipogonadismo

Adulto:
- Sinais neurol. Ligeiros
- Envol. Multissistémico

Sem regressão

CDG Ia - Deficiência de Fosfomanomutase2
Exame físico

- orelhas hipoplásicas/displásicas
- ponte nasal alta
- prognatismo

- distribuição anormal do tecido adiposo subcutâneo
- mamilos invertidos

- hepatomegalia leve a moderada
- limitações articulares
- anomalias do esqueleto
- hipogonadismo

CDG Ia - Deficiência de Fosfomanomutase2

RMN cerebral

- Alargamento cisterna magna
- Hipoplasia olivopontocerebelosa
- Hipoplasia do cerebelo, progressiva

- Hipoplasia cerebral por vezes com quistos da substância branca

CDG Ia - Deficiência de Fosfomanomutase2

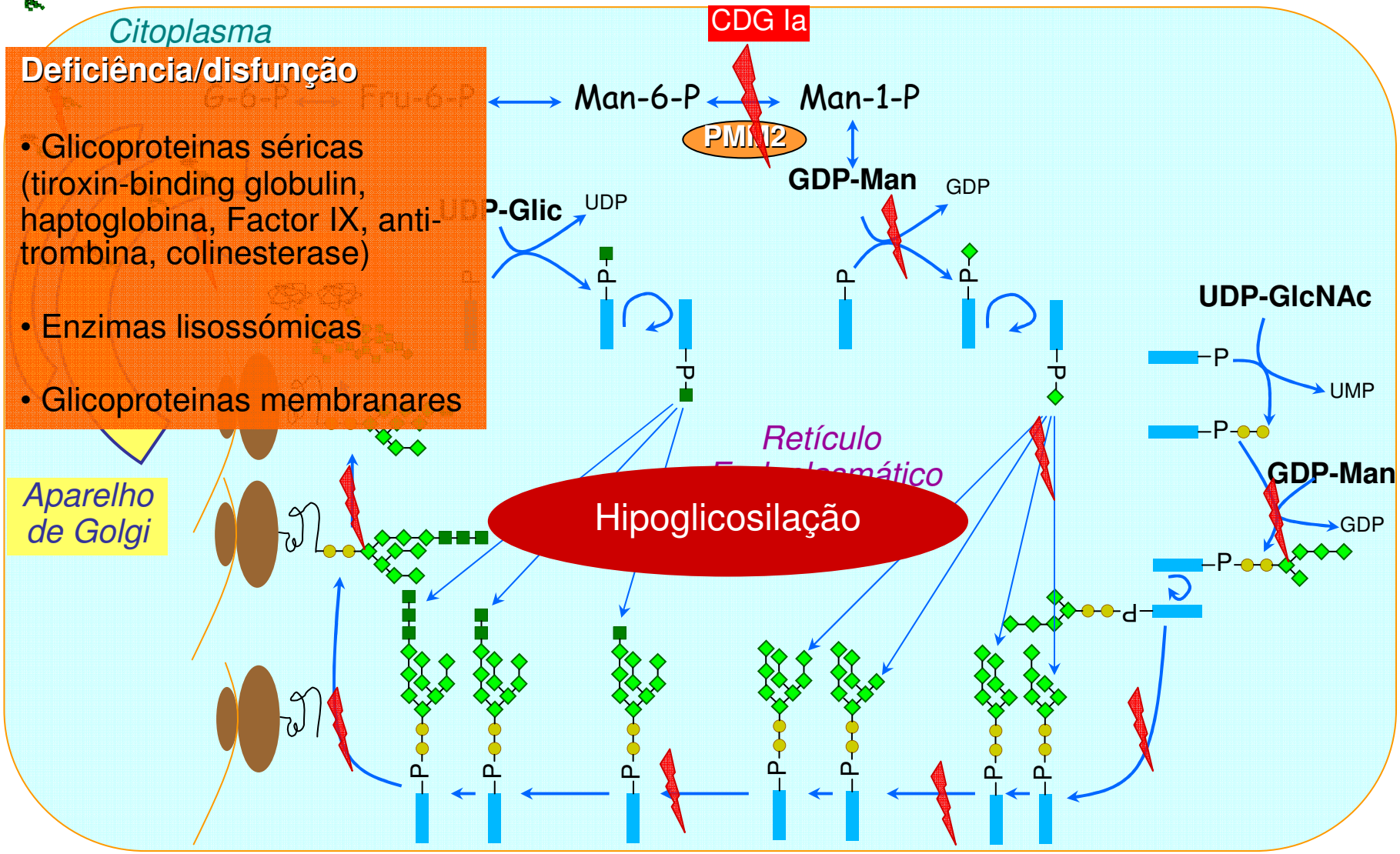

CDG Ia - Deficiência de Fosfomanomutase2

Diagnóstico:

- Focagem isoelectrica transferrina

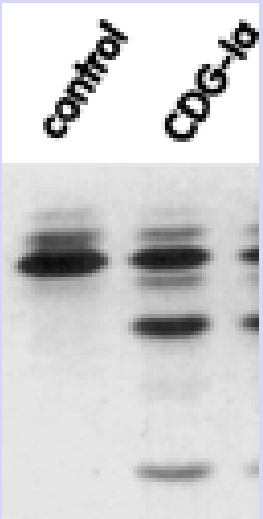

Tetrasialotransferrina

Mono-, Di-, Tri-, Penta-
Hexasialotransferrina

Tetra-, Penta-,
Hexasialotransferrina

Disialo-,
Asialotransferrina

- Quantificação da transferrina deficiente em CH (cromatografia) ↑
- Biópsia hepática: fibrose e esteatose
- Medição da actividade PPM2 nos leucócitos/fibroblastos
- Estudo molecular *PPM2*

CDG Ia - Deficiência de Fosfomanomutase2

Tratamento e Prognóstico:

- Não há tratamento disponível
- AAS baixa dose – eficaz na prevenção de AVCs
- Aumento da mortalidade nos primeiros anos de vida devido a infecção grave ou envolvimento de orgãos vitais (fígado, coração ou rim)

CDG Ia - Deficiência de Fosfomanomutase2

Genética:

- Incidência 1:20 000 - 40 000
- AR
- gene *PMM2*, 16p13 (>80 mutações missense identificadas)
- Diagnóstico pré-natal em famílias com deficiência *PMM* e mutações no gene PMM2
- IEF e CDT no feto e nas primeiras semanas de vida é geralmente Normal

CDG Ib - Deficiência Fosfomanose-isomerase

- 20 casos descritos
- Início entre 1-11 Meses
- Envolvimento neurológico mínimo/ausente
- Doença Hepato-intestinal sem dismorfismos
  - Vómitos recorrentes
  - Dor abdominal
  - Enteropatia perdedora de proteínas
  - Tromboses recorrentes
  - Hemorragias GI
  - Hipoglicémia

CDG Ib - Deficiência Fosfomanose-isomerase

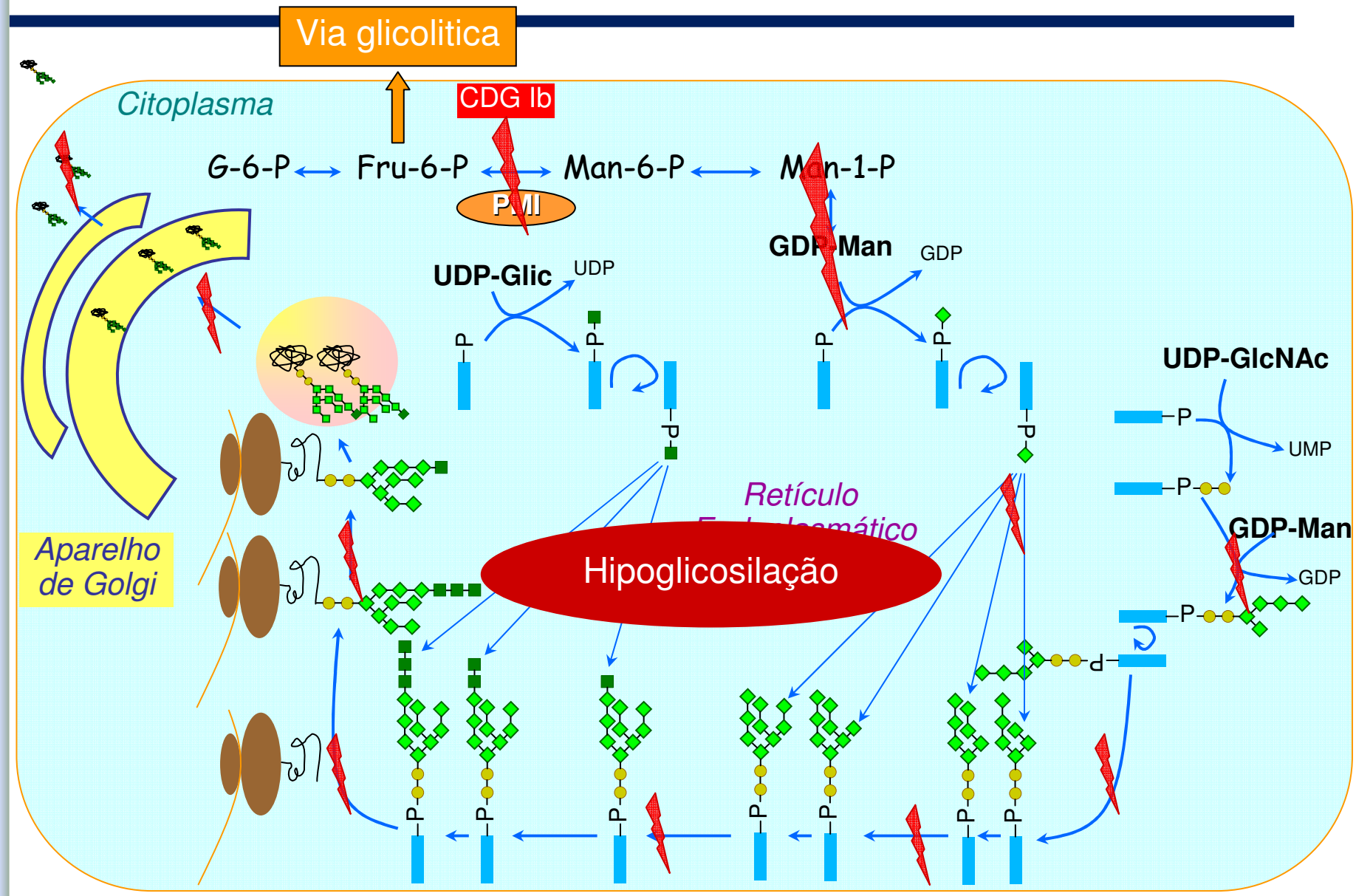

CDG Ib - Deficiência Fosfomanose-isomerase

Diagnóstico:

- Focagem isoeléctrica da transferrina sérica

  (padrão tipo 1, indistinguível do CDG Ia)

- Diminuição da actividade da PMI em leucócitos e/ou fibroblastos

- Estudo molecular do gene *MPI*

CDG Ib - Deficiência Fosfomanose-isomerase

Tratamento e Prognóstico:

- Única forma de CDG com tratamento específico até ao momento
- Manose: Administração de 1g/Kg/dia

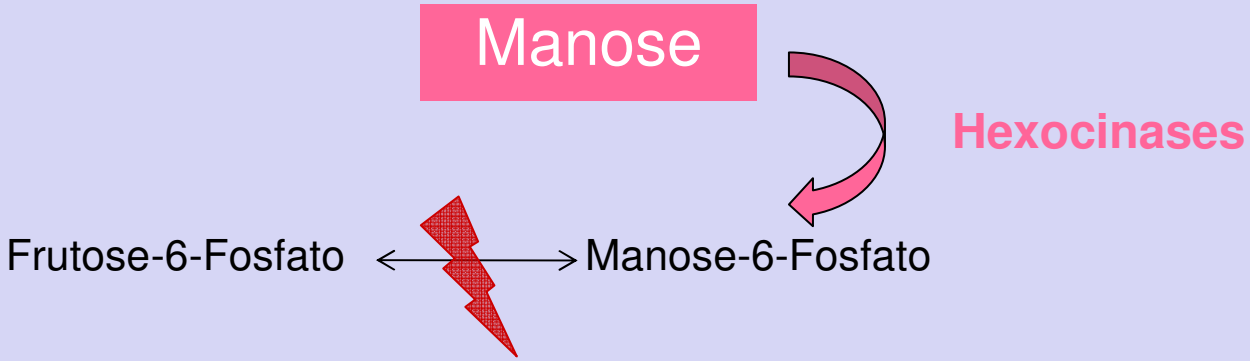

- Os sintomas clínicos habitualmente desaparecem rapidamente
- O padrão de IEF da transferrina pode demorar vários meses a normalizar
- Alguns doentes morrem (distúrbios da coagulação, hipoproteinemia, …)

CDG Ic Deficiência - Glicosiltransferase I

- 2º defeito da N-Glicosilação mais comum
  - 30 casos descritos
- Envolvimento neurológico
  - Hipotonia
  - Estrabismo
  - Convulsões
  - ADPM leve
- dismorfismos e ADPM: menos grave que no CGD Ia
- Enteropatia perdedora de proteínas
  - ≠ CDG1b por envolvimento neurológico

Subdiagnosticado?

CDG Ic Deficiência - Glicosiltransferase I

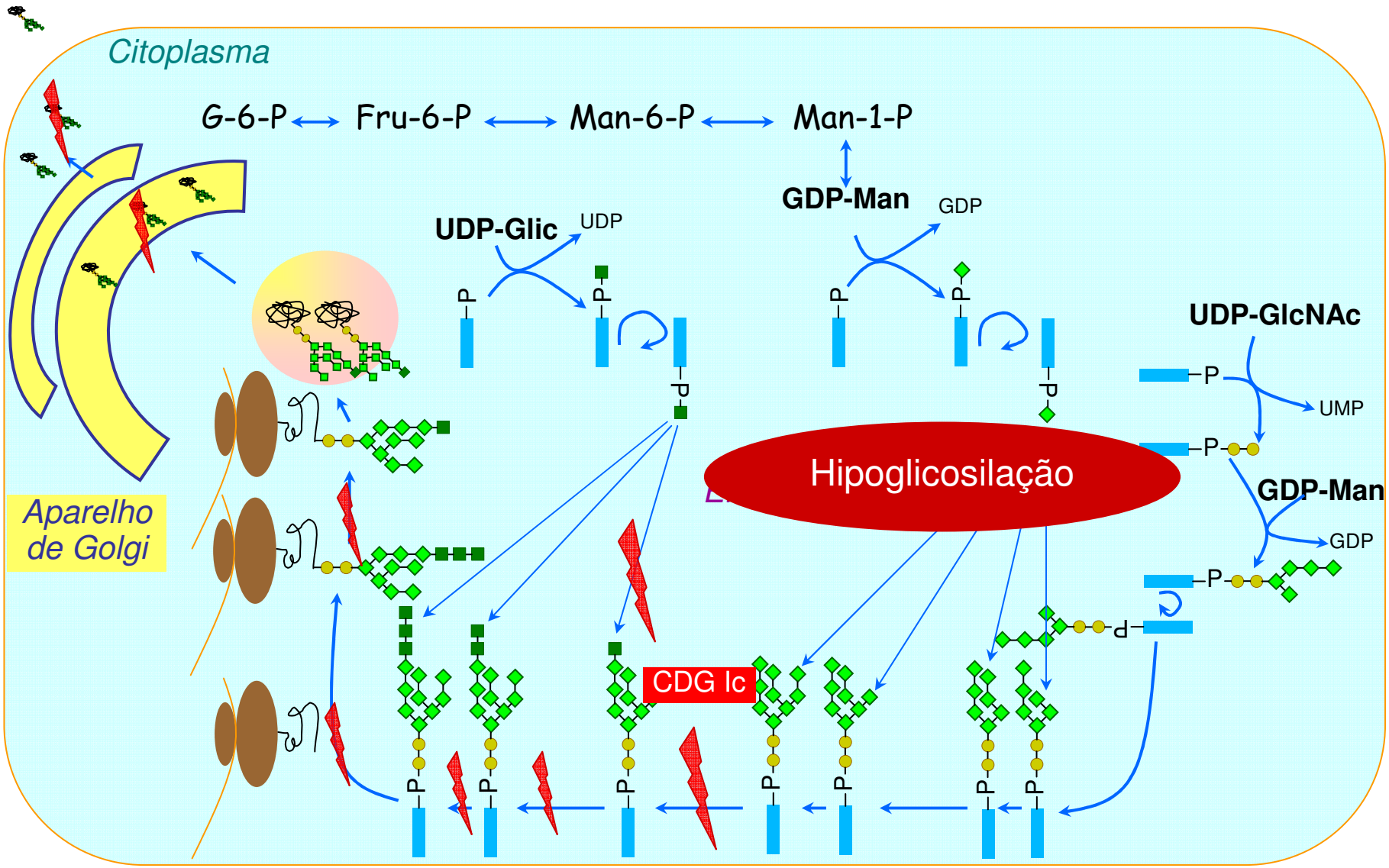

CDG Ic Deficiência - Glicosiltransferase I

Testes Diagnósticos:

- Focagem Isoeléctrica da transferrina sérica (padrão tipo 1)
- Análise da actividade dos oligossacáridos ligados ao dolicol em fibroblastos:
  - se não existirem resíduos de glicose
  - Actividade da glicosiltransferase em fibroblastos
- Estudo molecular gene *ALG6*, 1p22.3 (AR)

CDG Ic Deficiência - Glicosiltransferase I

- Tratamento e Prognóstico:
  - Não há tratamento eficaz disponível
  - Prognóstico a longo prazo desconhecido

CDG In - Deficiência Proteína RFT1

- 6 casos descritos
- Quadro neonatal
  - Dificuldades alimentares
  - Má progressão ponderal
  - Epilepsia Mioclónica
  - ADPM grave
  - Surdez neurossensorial

CDG In - Deficiência Proteína RFT1

JIMD Short Report #189 (2009) Online
DOI 10.1007/s10545-009-1297-3

SHORT REPORT

RFT1-CDG: Deafness as a novel feature of congenital disorders of glycosylation

J. Jaeken · W. Vleugels · L. Régal · C. Corchia ·
N. Goemans · M. A. Haeuptle · F. Foulquier ·
T. Hennet · G. Matthijs · C. Dionisi-Vici

we report two novel patients. Remarkably, all six patients with RFT1-CDG show sensorineural deafness as part of a severe neurological syndrome. We conclude that RFT1-CDG is the first 'deafness-CDG'. CDG should be included in the work-up of congenital, particularly syndromic, hearing loss.

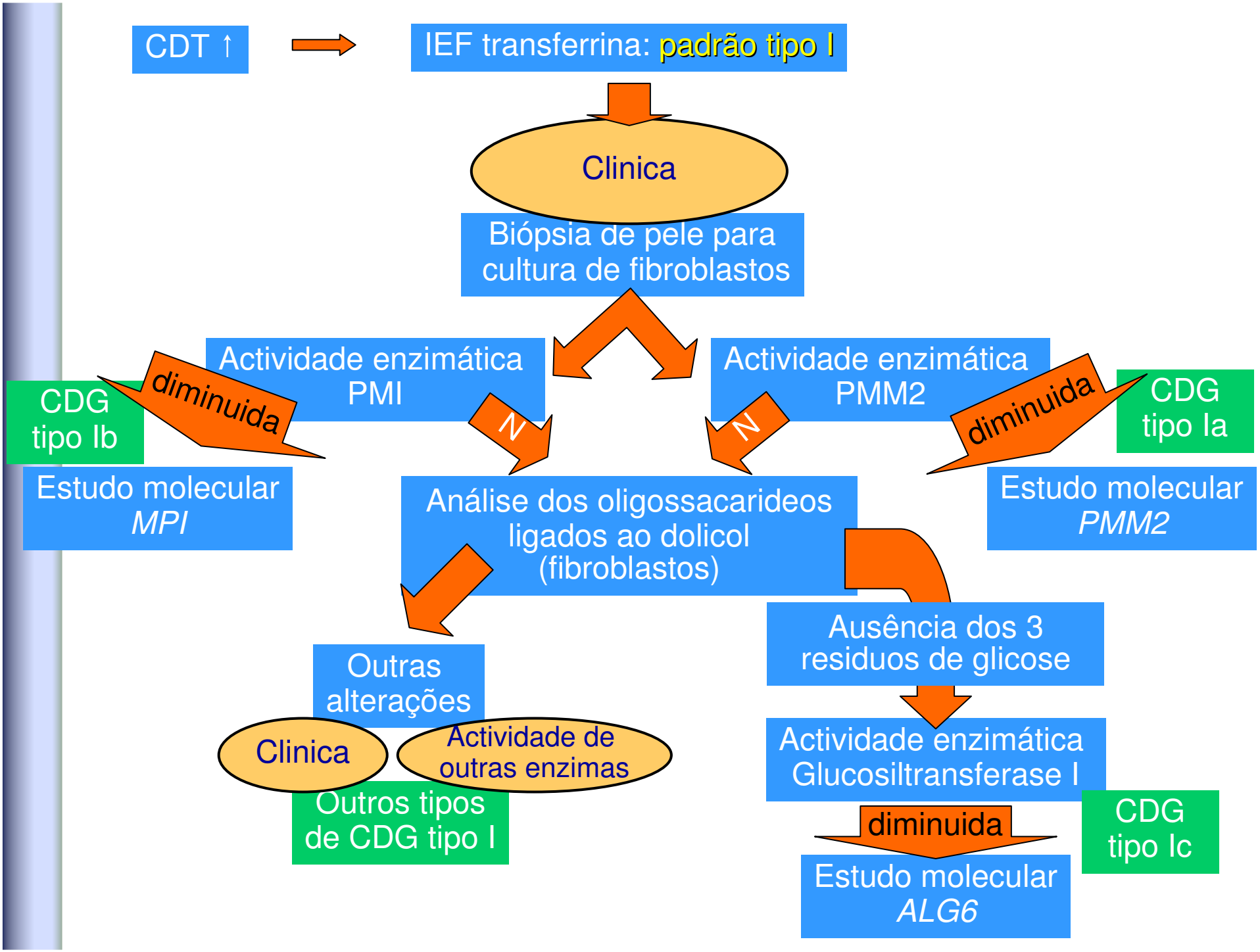
CDT ↑
IEF transferrina: padrão tipo I
Clinica
Biópsia de pele para cultura de fibroblastos
Actividade enzimática PMI
Actividade enzimática PMM2
diminuida
CDG tipo Ib
N
N
diminuida
CDG tipo Ia
Estudo molecular MPI
Análise dos oligossacarideos ligados ao dolicol (fibroblastos)
Estudo molecular PMM2
Ausência dos 3 residuos de glicose
Outras alterações
Clinica
Actividade de outras enzimas
Outros tipos de CDG tipo I
Actividade enzimática Glucosiltransferase I
diminuida
CDG tipo Ic
Estudo molecular ALG6

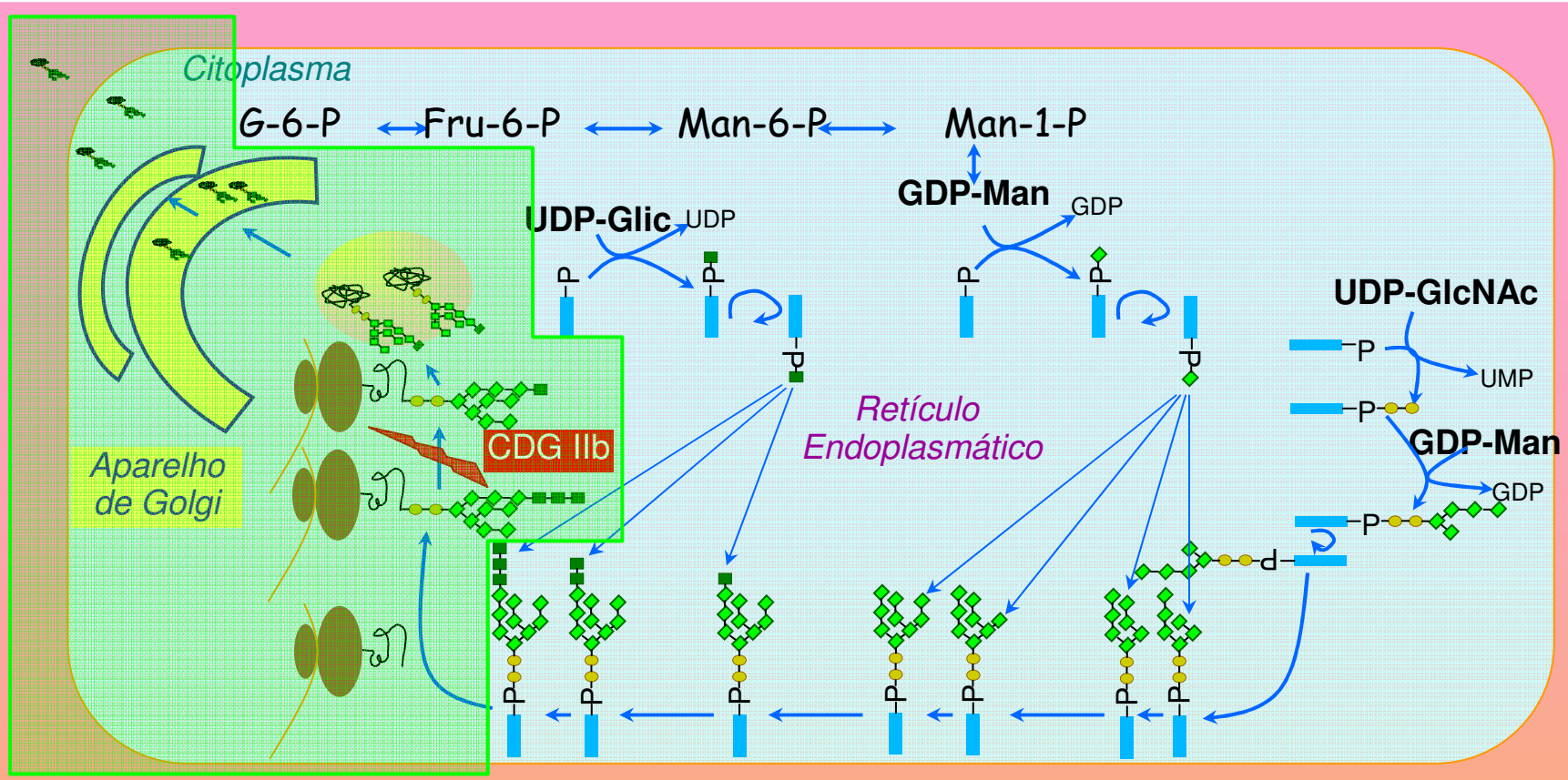

- 7 defeitos de processamento
  - CDG IIa » CDG IIg
  - Defeitos no processamento no aparelho de Golgi

CDG tipo II

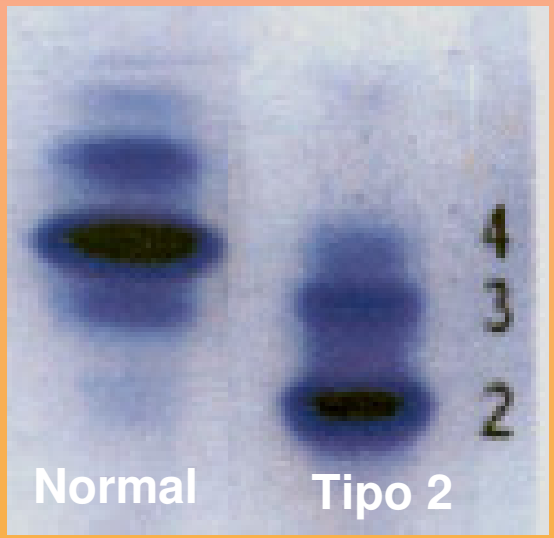

	Tipo CDG	Sistemas/orgãos afectados	Defeito enzimático ou proteico	Gene	Ano
CDG tipo II	IIa	Sistema nervoso, esqueleto, intestino, sistema imune, dismorfismos	UDP-GlcNAc: α-6-D-manoside ß-1,2-N-acetilglucosaminiltransferase II	*MGAT2*	1994
	IIb	Sistema nervoso, dismorfismos, fígado	A-1,2-glucosidase I	*GCS1*	2000
	IIc	Sistema nervoso, sistema imune, dismorfismos,	Transportador da GDP-fucose	*SLC35C1 /FUCT1*	2001
	IId	Sistema nervoso, musculo esquelético	B -1,4-galactosiltransferase	*B4GALT1*	2001
	IIe*	Sistema nervoso, fígado, esqueleto	Complexo Golgi Oligomérico conservado da subunidade 7	*COG7*	2001
	IIf*	Megatrombocitopenia, neutropenia	CMP-Transportador do ácido siálico	*SLC35A1*	2001
	IIg*	Sistema nervoso, fígado, baço	Complexo Golgi Oligomérico conservado da subunidade 1	*COG1*	2006
	IIh*	Sistema nervoso, sistema imune	Complexo Golgi Oligomérico conservado da subunidade 8	*COG8*	2007
	IIx				

*defeitos combinados na *N*- e da *O*-glicosilação

Doenças congénitas da O-Glicosilação

Doenças congénitas da O-Glicosilação

- Via metabólica mais complexa
- Metabolismo no aparelho de Golgi

- Sem marcador bioquímico específico?

- O-xilosilglicanos
- O-manosilglicanos
- O-*N*-acetilgalactosaminoglicanos
- O-fucosilglicanos

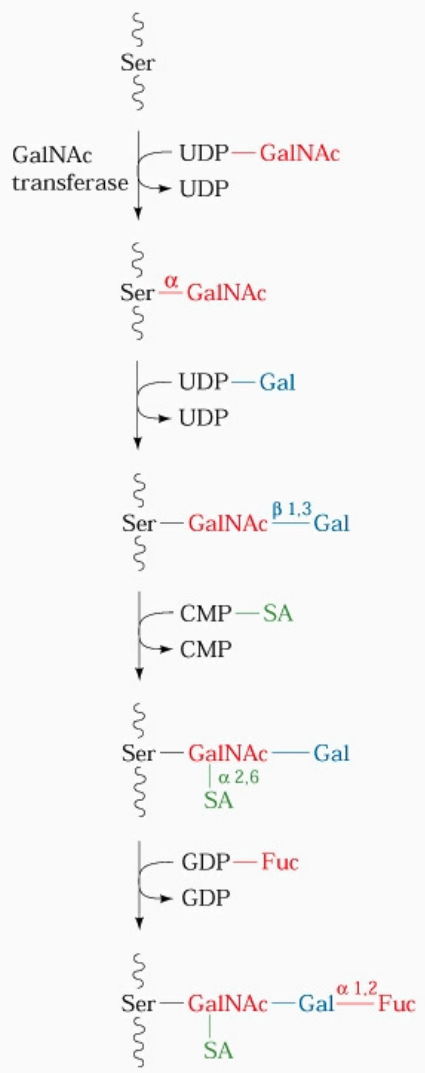

Figure 15-32. Synthesis of an *O*-linked oligosaccharide chain.

Copyright 1999 John Wiley and Sons, Inc. All rights reserved.

Clinical Chemistry 53:2
180–187 (2007)

Molecular Diagnostics
and Genetics

Transferrin and Apolipoprotein C-III Isofocusing Are Complementary in the Diagnosis of N- and O-Glycan Biosynthesis Defects

Suzan Wopereis,[1] Stephanie Grünewald,[2] Karin M.L.C. Huijben,[1] Éva Morava,[3] Rosella Mollicone,[4] Baziel G.M. van Engelen,[5] Dirk J. Lefeber,[1] and Ron A. Wevers[1*]

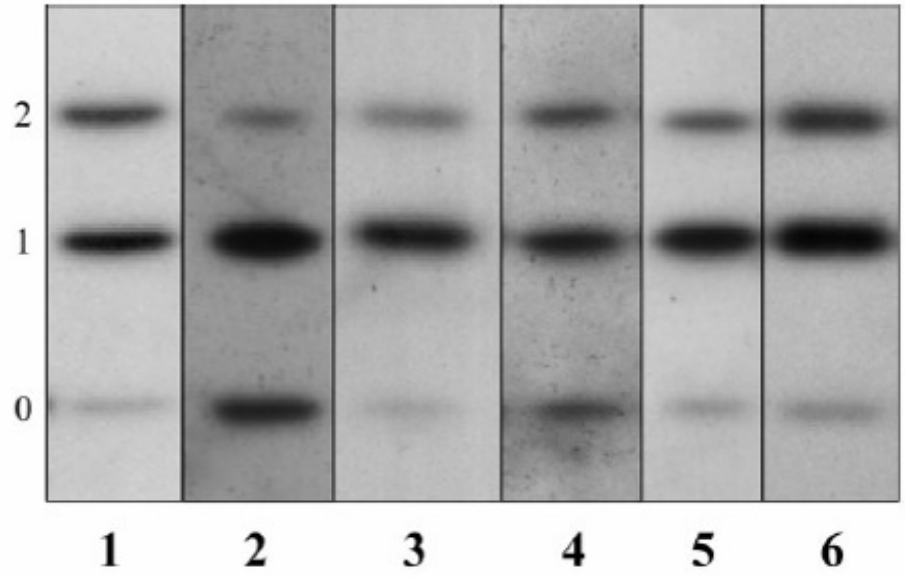

Fig. 1. Plasma apoC-III isofocusing profiles from patients with primary and secondary mucin-type core 1 O-glycan abnormalities.

Lane 1, control; *lane 2*, CDG-Ie; *lane 3*, CDG-IIf; *lane 4*, HUS; *lane 5*, Hutchinson Gilford progeria; *lane 6*, control (age >18 years) with apoC-III$_2$ fraction around the upper reference interval limit.

IEF e ApoC-III apenas rastreia alts dos *O*-glicanos *"core 1 mucin type"*

Repetir IEF transferrina?

Doenças congénitas da O-Glicosilação

Nome	Sistemas/orgãos afectados	Defeito enzimático ou proteico	Gene
Defeitos da sintese de O-xilosilglicanos			
Sínd. de exostoses múltiplas	Cartilagem	Glucuroniltransferase/N-acetil-D-hexosaminiltransferase	*EXT1/ EXT2*
Variante progeroide do sínd. de Ehlers-Danlos	Envelhecimento precoce	β-1,4-galactosyltransferase 7	*B4GALT7*
Defeitos da síntese de O-manosilglicanos			
Sínd. de Walker-Warburg	Sistema nervoso, olhos, músculos esqueléticos	O-manosiltransferase 1	*POMT1*
Sínd. musculo-olho-cérebro		O-manosil-B-1,2-*N*-acetilglucosaminiltransferase 1	*POMGnT1*
Defeitos da síntese de O-N-acetilgalactosaminoglicanos			
Calcinose tumoral familiar	Pele, tecido subcutâneo, rins	ppGaNTase-T3	*GALNT3*
Defeitos da síntese de O-fucosilglicanos			
Disostose espondilo-costal de tipo 3	Esqueleto axial	O-fucose-specific β-1,3-N-acetylglucosaminyltransferase	*SCD03*
Sínd. de Peters' Plus	Sistema nervoso, olho, craneo-face, baixa estatura, coração	β1,3-glucosyltransferase	*B3GALTL*

Síndrome de Exostoses Múltiplas

- AD !
- Genes *EXT1/EXT2*
- codificam uma glicosiltransfferase que interag e com complexos heteroligoméricos
- Defeito na produção de um glicosaminoglicano com função supressora tumoral?

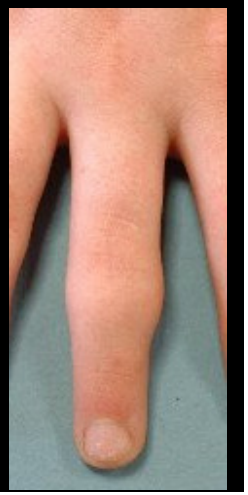

Síndrome de Exostoses Múltiplas

- osteocondromas ou exostoses
  - Tumores benignos da cartilagem
  - 2 a 10 anos
  - Encurvamento ossos
  - Baixa estatura
  - Dor se malignização

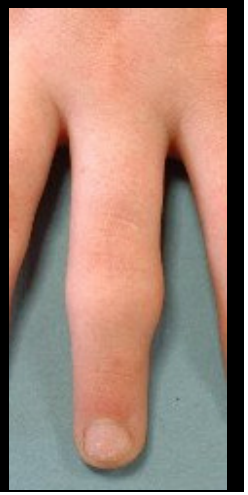

Doenças congénitas da O-Glicosilação

Nome	Sistemas/orgãos afectados	Defeito enzimático ou proteico	Gene
Defeitos da sintese de O-xilosilglicanos			
Sínd. de exostoses múltiplas	Cartilagem	Glucuroniltransferase/N-acetil-D-hexosaminiltransferase	*EXT1/ EXT2*
Variante progeroide do sínd. de Ehlers-Danlos	Envelhecimento precoce	β-1,4-galactosyltransferase 7	*B4GALT7*
Defeitos da síntese de O-manosilglicanos			
Sínd. de Walker-Warburg	Sistema nervoso, olhos, músculos esqueléticos	O-manosiltransferase 1	*POMT1*
Sínd. musculo-olho-cérebro		O-manosil-B-1,2-*N*-acetilglucosaminiltransferase 1	*POMGnT1*
Defeitos da síntese de O-N-acetilgalactosaminoglicanos			
Calcinose tumoral familiar	Pele, tecido subcutâneo, rins	ppGaNTase-T3	*GALNT3*
Defeitos da síntese de O-fucosilglicanos			
Disostose espondilo-costal de tipo 3	Esqueleto axial	O-fucose-specific β-1,3-N-acetylglucosaminyltransferase	*SCD03*
Sínd. de Peters' Plus	Sistema nervoso, olho, craneo-face, baixa estatura, coração	β1,3-glucosyltransferase	*B3GALTL*

Defeitos da síntese de O-manosilglicanos

ELSEVIER

Seminars in
Pediatric
Neurology

The Dystroglycanopathies: The New Disorders of O-Linked Glycosylation

Paul T. Martin

It has become clear in the past half decade that a number of forms of congenital muscular dystrophy are in fact congenital disorders of glycosylation. Genes for Walker Warburg syndrome, muscle-eye-brain disease, Fukuyama congenital muscular dystrophy, congenital muscular dystrophy 1C and 1D, and limb girdle muscular dystrophy 2I have been identified, and gene mutations resulting in these diseases all cause the underglycosylation of α dystroglycan with O-linked carbohydrates. Unlike congenital disorders of glycosylation involving the N-linked pathway, these O-linked disorders possess distinctive muscle, eye, and brain phenotypes. Studies using mice and patient tissues strongly suggest that underglycosylation of dystroglycan inhibits the binding extracellular matrix proteins, effectively divorcing this important cell adhesion molecule from its extracellular environment. Moreover, defects in dystroglycan alone can account for most, if not all, cellular pathology. Thus, these disorders are now collectively referred to as dystroglycanopathies.
Semin Pediatr Neurol 152:152-158 © 2005 Elsevier Inc. All rights reserved.

Defeitos da síntese de O-manosilglicanos

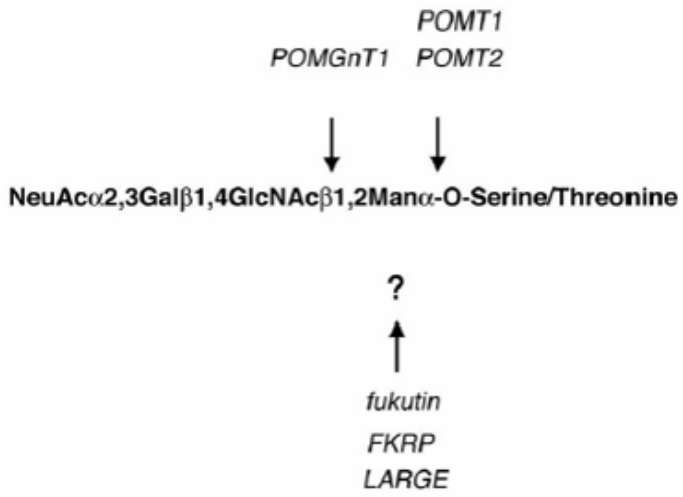

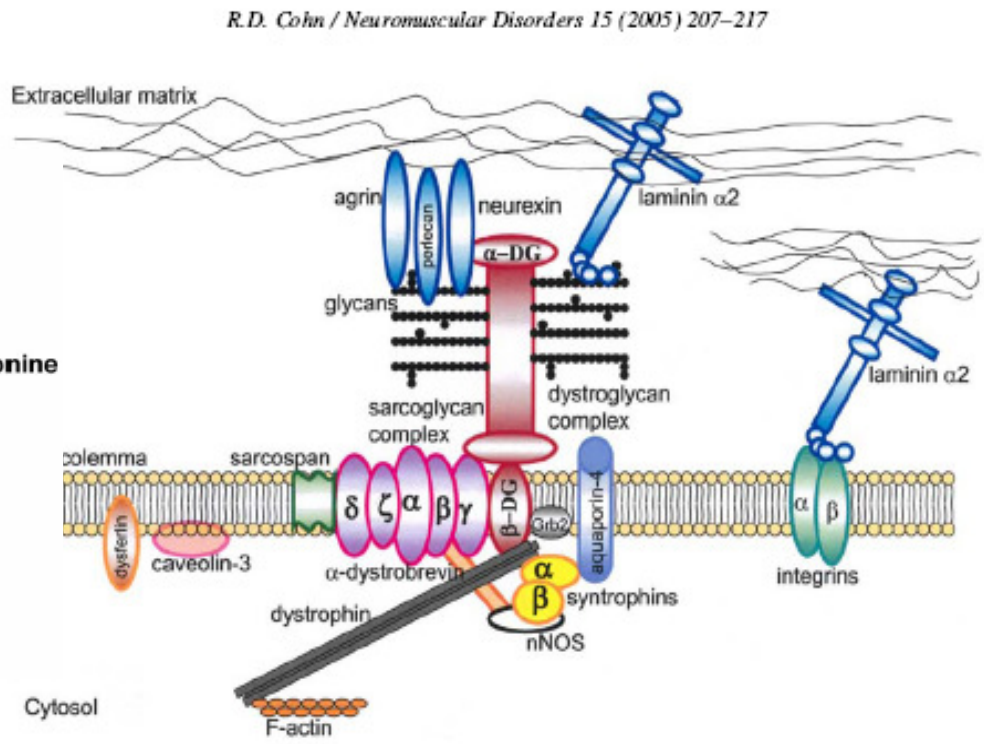

Destroglicano – proteína transmembranar que liga a matriz ao citoesqueleto

	Main Findings	Proteic defect	Gene
Fukuyama CMD (FCMD)	▪"Cobblestone complex"	Fukutin	*FCMD*
Muscle-eye-brain disease (MEB)	▪"Cobblestone complex" ▪Eye malformations without congenital cataracts ▪Hydrocephalus ▪White matter changes present in infancy and early childhood ▪Elevated CPK	Protein O-mannoside beta-1,2-N-acetylgluco-saminyltransferase 1	*POMGNT1*
Walker-Warburg syndrome (WWS)	▪"Cobblestone complex" ▪Eye malformations ▪Flat pons ▪Dandy-Walker malformation ▪Cerebellar hypoplasia ▪Hydrocephalus ▪White matter changes	Protein O-mannosyl-transferase 1 Protein O-mannosyl-transferase 2	*POMT1* *POMT2* 1
CMD type 1D (MDC1D)	▪Global developmental delay ▪Moderate muscle hypertrophy ▪Mild facial weakness ▪Proximal weakness > distal weakness ▪Extensive white matter changes on MRI	Glycosyltransferase-like protein LARGE	*LARGE*

- “Cobblestone complex“
- White matter changes
- Flat pons / brainstem
- Cerebellar hypoplasia
- Dandy-Walker malformation
- Enlarged lateral ventricles, hydrocephalus

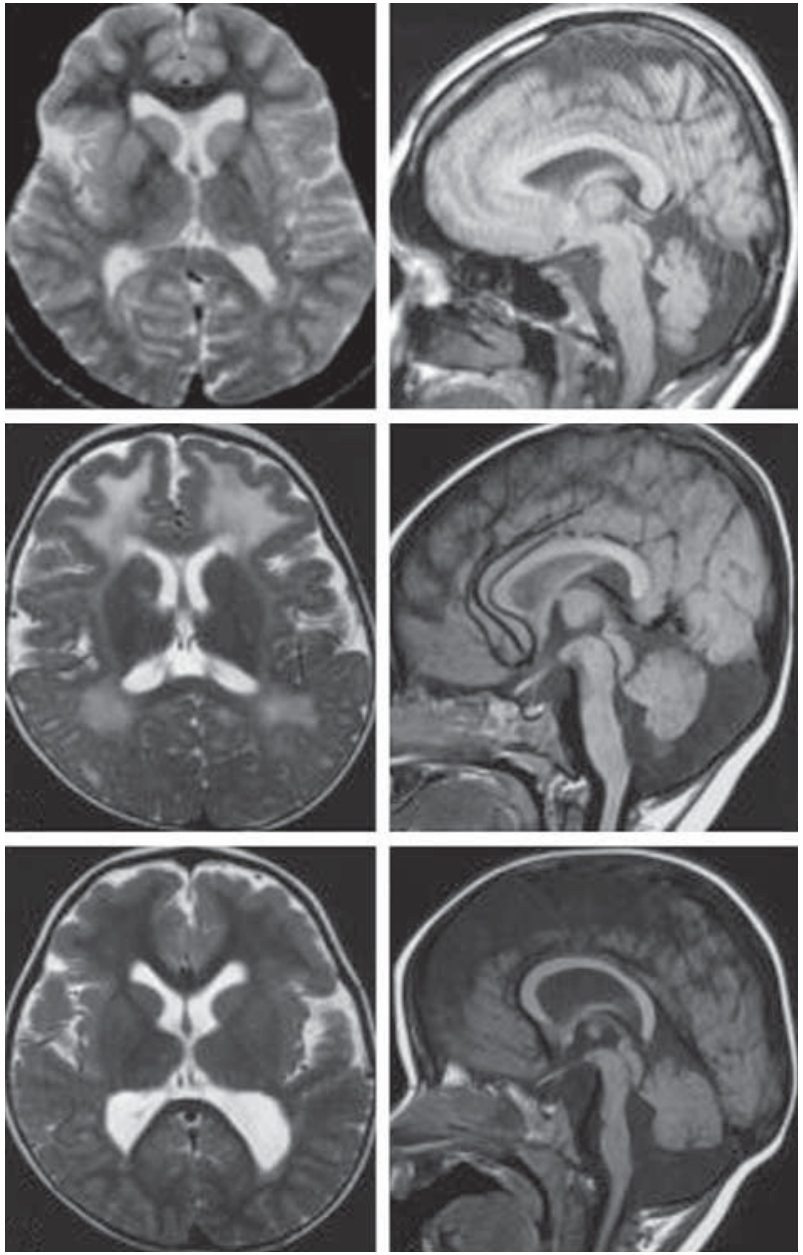

Doenças congénitas da O-Glicosilação

Nome	Sistemas/orgãos afectados	Defeito enzimático ou proteico	Gene
Defeitos da sintese de O-xilosilglicanos			
Sínd. de exostoses múltiplas	Cartilagem	Glucuroniltransferase/N-acetil-D-hexosaminiltransferase	*EXT1/ EXT2*
Variante progeroide do sínd. de Ehlers-Danlos	Envelhecimento precoce	β-1,4-galactosyltransferase 7	*B4GALT7*
Defeitos da síntese de O-manosilglicanos			
Sínd. de Walker-Warburg	Sistema nervoso, olhos, músculos esqueléticos	O-manosiltransferase 1	*POMT1*
Sínd. musculo-olho-cérebro		O-manosil-B-1,2-*N*-acetilglucosaminiltransferase 1	*POMGnT1*
Defeitos da síntese de O-N-acetilgalactosaminoglicanos			
Calcinose tumoral familiar	Pele, tecido subcutâneo, rins	ppGaNTase-T3	*GALNT3*
Defeitos da síntese de O-fucosilglicanos			
Disostose espondilo-costal de tipo 3	Esqueleto axial	O-fucose-specific β-1,3-N-acetylglucosaminyltransferase	*SCD03*
Sínd. de Peters' Plus	Sistema nervoso, olho, craneo-face, baixa estatura, coração	β1,3-glucosyltransferase	*B3GALTL*

REPORT

Am J Hum Genet 2006;79:562-566.

The American Journal of Human Genetics

Peters Plus Syndrome Is Caused by Mutations in *B3GALTL*, a Putative Glycosyltransferase

Saskia A. J. Lesnik Oberstein, Marjolein Kriek, Stefan J. White, Margot E. Kalf, Karoly Szuhai, Johan T. den Dunnen, Martijn H. Breuning, and Raoul C. M. Hennekam

- Olho: anomalia de Peters; outras anomalias da câmara anterior
- Baixa estatura desproporcionada
- Fenda labiopalatina
- Atraso do desenvolvimento psicomotor
- Menos freq: cardiopatia; anomalias renais…

short stature, developmental delay, characteristic cranio- subsequently performed targeted sequencing analysis for

Defeitos combinados da N- e da O-Glicosilação

Doenças congénitas da N e da O-Glicosilação

Nome		Defeito enzimático ou proteico	Gene
Hereditary inclusion body myopathy		UDP-GlcNAc epimerase/kinase	*GNE*
CDG-IIe/COG7	Sistema nervoso, fígado, esqueleto	Conserved oligomeric Golgi complex subunit 7	*COG7*
Deficiência tranportador de CMP-ácido siálico	Megatrombocitopenia, neutropenia	CMP-sialic acid transporter	*SLC35A1*
CDG-IIg/COG1	Sistema nervoso, fígado, baço	Conserved oligomeric Golgi complex subunit 1	*COG1*
CDG-IIh/COG8	Sistema nervoso, sistema imune	Complexo Golgi Oligomérico conservado da subunidade 8	*COG8*
Cutis Laxa AR tipo II	Sistema nervoso, pele, tecido celular subcutâneo	a2 subunit V-type H+ ATPase	*ATP6V0A2*

ELSEVIER

Available online at www.sciencedirect.com

ScienceDirect

Molecular Genetics and Metabolism 93 (2008) 15–21

Molecular Genetics and Metabolism

www.elsevier.com/locate/ymgme

Minireview

Deficiencies in subunits of the Conserved Oligomeric Golgi (COG) complex define a novel group of Congenital Disorders of Glycosylation

Renate Zeevaert [a,b], François Foulquier [a], Jaak Jaeken [b,*], Gert Matthijs [a]

[a] *Center for Human Genetics, University Hospital Gasthuisberg, Herestraat 49, B3000 Leuven, Belgium*
[b] *Department of Pediatrics, University Hospital Gasthuisberg, Herestraat 49, B3000 Leuven, Belgium*

Received 17 July 2007; received in revised form 16 August 2007; accepted 16 August 2007
Available online 29 September 2007

Grupo de 35 doentes CDG IIx $\rightarrow$ identificaram 5 doentes com CDG/COG

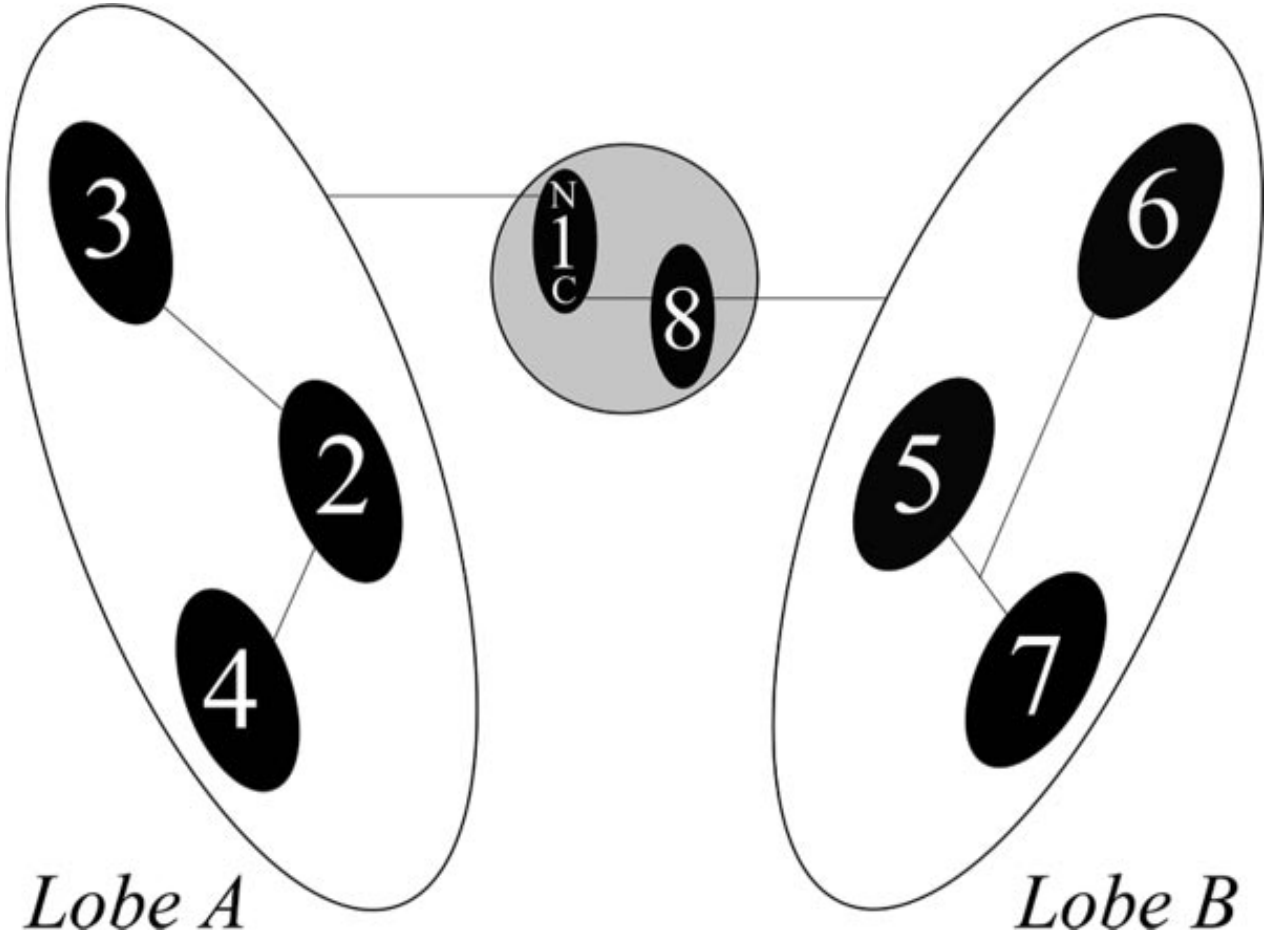

Conserved oligomeric Golgi (COG) complex

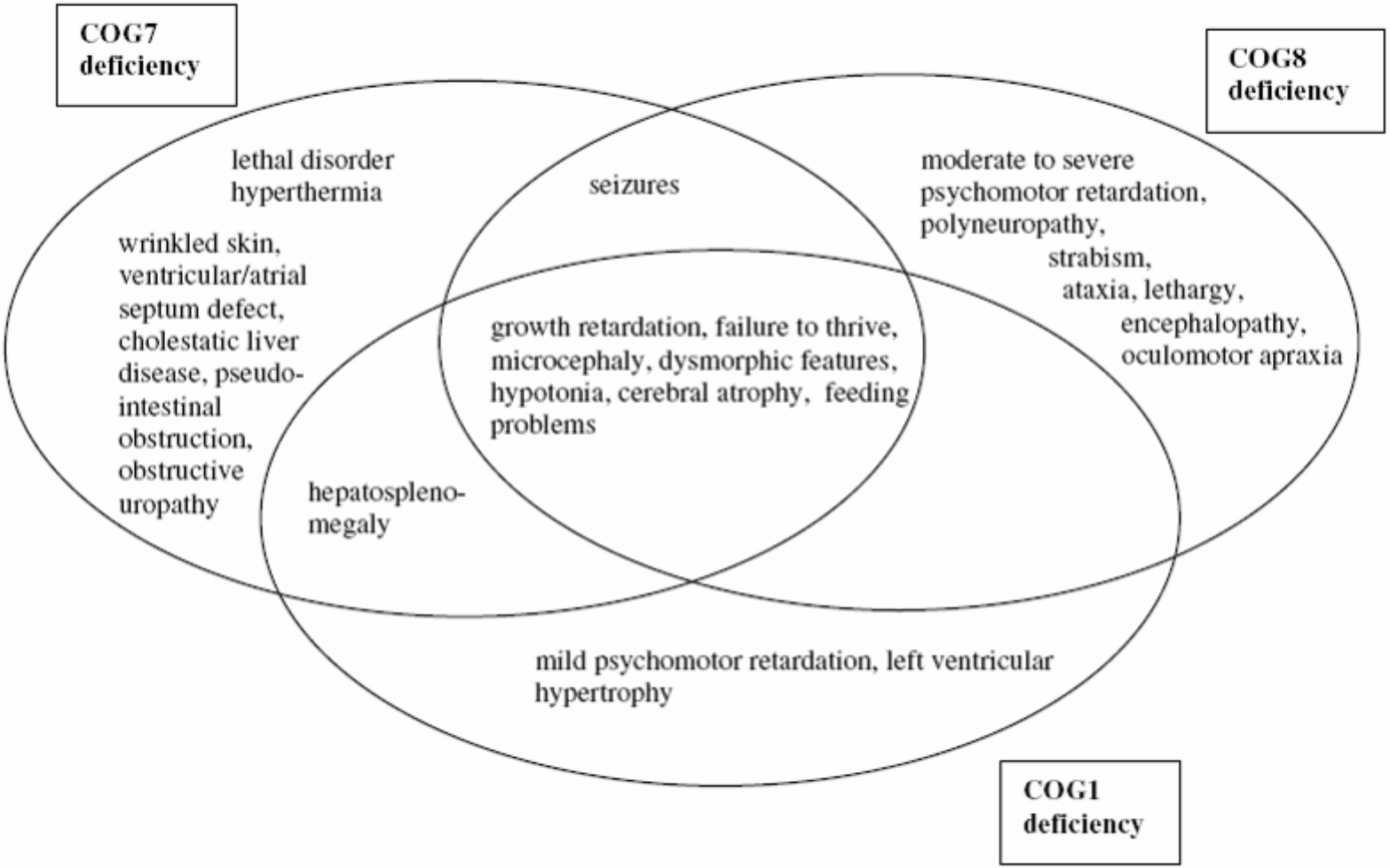

Fig. 1. Clinical features in different COG deficiencies.

Conserved oligomeric Golgi complex subunit 1 deficiency reveals a previously uncharacterized congenital disorder of glycosylation type II

François Foulquier*, Eliza Vasile†, Els Schollen*, Nico Callewaert‡, Tim Raemaekers§, Dulce Quelhas¶, Jaak Jaeken‖, Philippa Mills**, Bryan Winchester**, Monty Krieger†, Wim Annaert§††‡‡, and Gert Matthijs*††‡‡

Laboratory for *Molecular
Interuniversity Institute for
‡Department of Molecular
B-9052 Zwijnaarde, Belgiu
of Pediatrics, Centre for M
of Child Health, University

tholieke Universiteit Leuven and Flanders
ute of Technology, Cambridge, MA 02139;
technology, Technologiepark 927,
0 Porto, Portugal; ‖Department
ogy, and Metabolism Unit, Institute

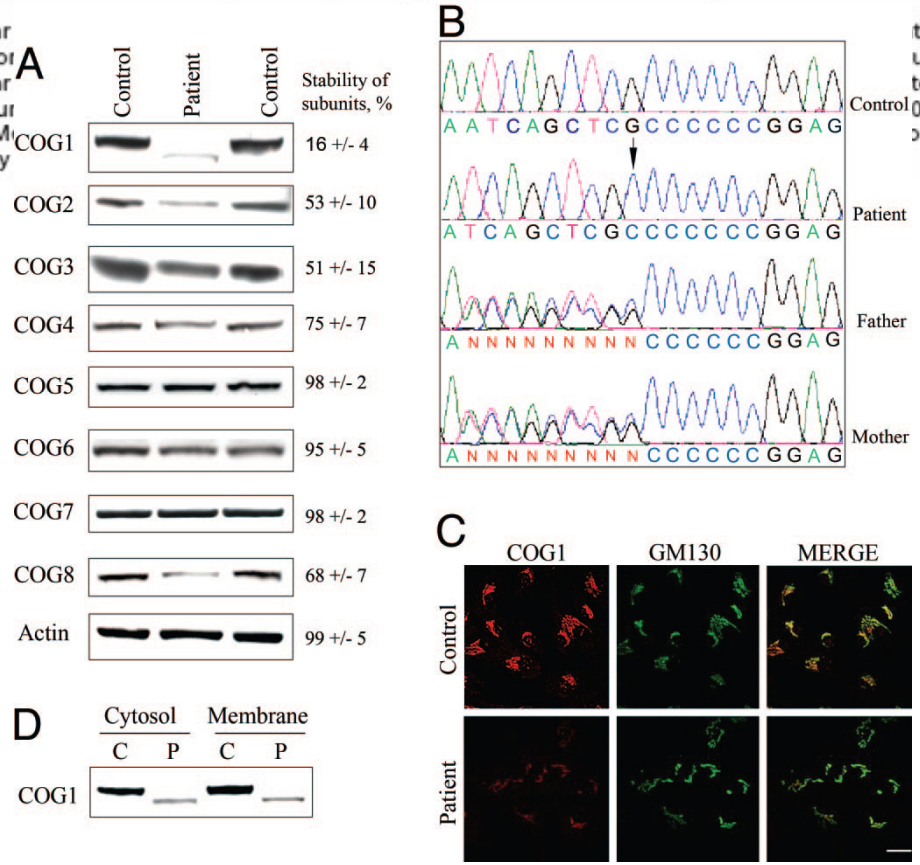

Único doente CDGIIg/COG1 descrito até ao momento

Proc Natl Acad Sci U S A. 2006 March 7; 103(10): 3764–3769.

Δ - CDG IIg /COG1

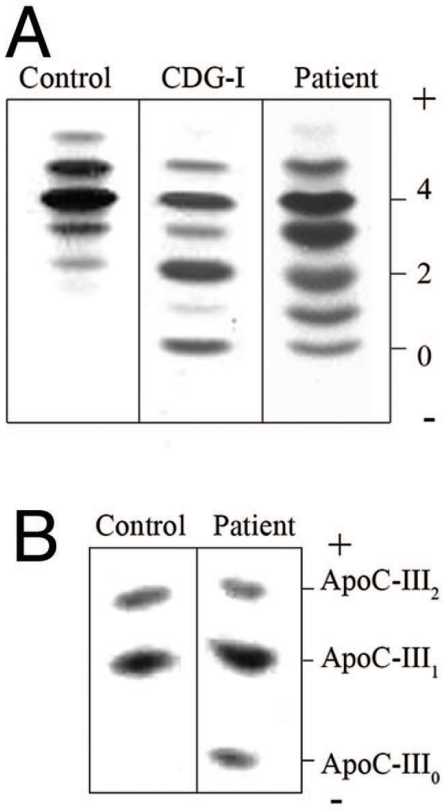

European Journal of Human Genetics (2005) 13, 414–421
© 2005 Nature Publishing Group All rights reserved 1018-4813/05 $30.00
www.nature.com/ejhg

ARTICLE

Defective protein glycosylation in patients with cutis laxa syndrome

Eva Morava*[,1,6], Suzan Wopereis[2,6], Paul Coucke[3], Gabrielle Gillessen-Kaesbach[4], Thomas Voit[5], Jan Smeitink[1], Ron Wevers[2] and Stephanie Grünewald[5]

[1]*Department of Pediatrics, University Medical Centre Nijmegen, Nijmege*
and Neurology, University Medical Centre Nijmegen, Nijmegen, The Ne
Ghent University Hospital, Ghent, Belgium; [4]*Institut fur Humangenetik*

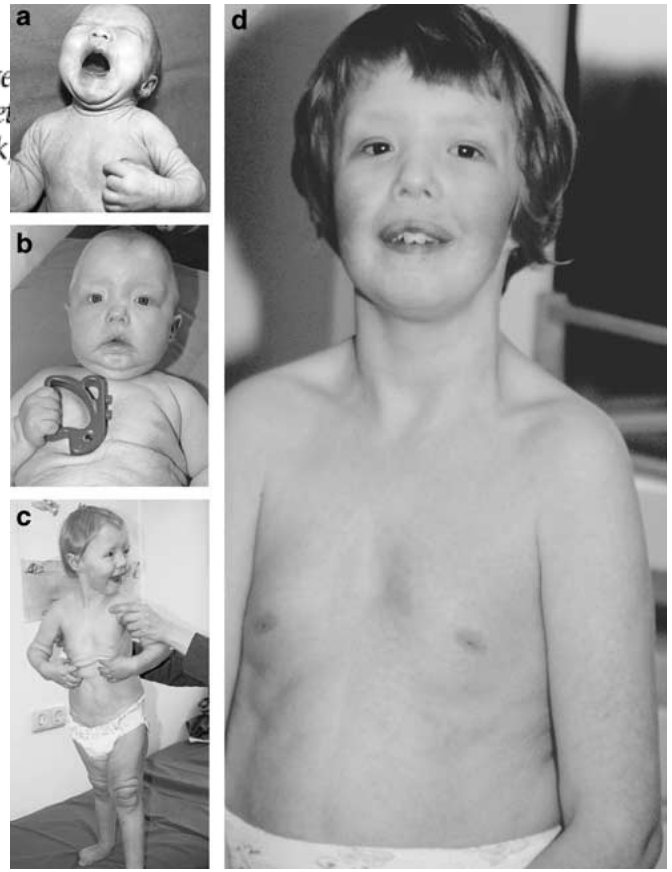

European Journal of Human Genetics (2005) 13, 414–421
© 2005 Nature Publishing Group All rights reserved 1018-4813/05 $30.00
www.nature.com/ejhg

ARTICLE

Defective protein glycosylation in patients with cutis laxa syndrome

Eva Morava*[,1,6], Suzan Wopereis[2,6], Paul Coucke[3], Gabrielle Gillessen-Kaesbach[4], Thomas Voit[5], Jan Smeitink[1], Ron Wevers[2] and Stephanie Grünewald[5]

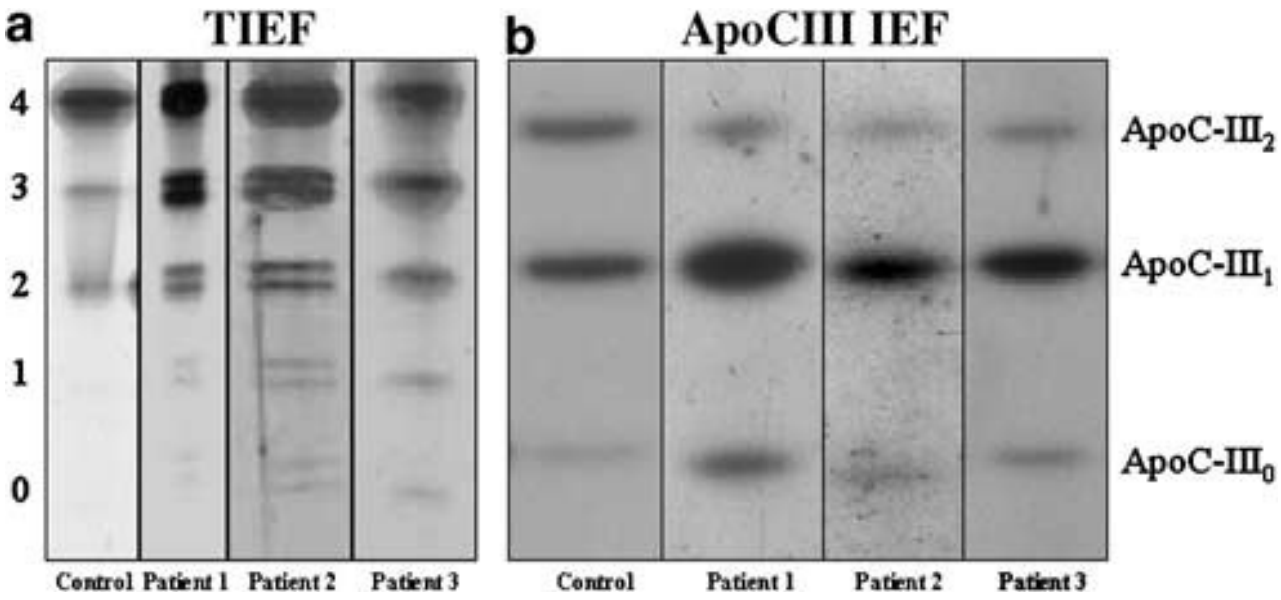

Mutação acarreta uma glicosilação protéica anormal (CDG II), que altera a função do CG nos fibroblastos

nature genetics

Impaired glycosylation and cutis laxa caused by mutations in the vesicular H^+-ATPase subunit ATP6V0A2

Uwe Kornak[1], Ellen Reynders[2], Aikaterini Dimopoulou[1], Jeroen van Reeuwijk[3], Bjoern Fischer[1], Anna Rajab[4], Birgit Budde[5], Peter Nürnberg[5], Francois Foulquier[6], the ARCL Debré-type Study Group[12], Dirk Lefeber[7], Zsolt Urban[8], Stephanie Gruenewald[9], Wim Annaert[2], Han G Brunner[3], Hans van Bokhoven[3], Ron Wevers[7], Eva Morava[10,13], Gert Matthijs[6,13], Lionel Van Maldergem[11,13] & Stefan Mundlos[1]

We identified loss-of-function mutations in *ATP6V0A2*, encoding the a2 subunit of the V-type H^+ ATPase, in several families with autosomal recessive cutis laxa type II or wrinkly skin syndrome. The mutations result in abnormal glycosylation of serum proteins (CDG-II) and cause an impairment of Golgi trafficking in fibroblasts from affected individuals. These results indicate that the a2 subunit of the proton pump has an important role in Golgi function.

Congenital disorders of glycosylation (CDG) form a growing class of hereditary disorders caused by defective glycosylation at the level of the endoplasmic reticulum or the Golgi apparatus[1]. Although most CDG syndromes are caused by loss-of-function mutations in glycosyltransferases or sugar transporters, it was recently discovered that mutations in different subunits of the conserved oligomeric Golgi individuals develop seizures and mental deterioration later in life, whereas the skin phenotype tends to become milder with age.

An association of a cutis laxa phenotype with CDG has been previously described[7], and wrinkly skin has been observed in an individual with a defect in the COG complex[2]. On the basis of these findings, we investigated glycosylation of serum proteins isolated from the individuals with ARCL type II described here, by either capillary zone electrophoresis, isofocusing of transferrin and apolipoprotein CIII, or mass spectrometry of glycans from total serum proteins. All affected individuals showed a CDG type 2 (CDG-II) pattern, which corresponds to a defect of N-glycosylation at the level of processing in the Golgi apparatus (**Fig. 1c** and **Supplementary Fig. 1** online). In addition, apolipoprotein CIII isofocusing showed a typical ApoCIII1 profile characterized by elevated levels of the monosialo isoform, indicative of a disturbance of O-glycosylation (**Table 1**). This was confirmed by mass spectrometric analysis of *O*-glycans from total serum proteins (**Supplementary Fig. 1**). The reduced sialic acid content of the glycans from the affected individuals indicates that sialylation, a terminal step of glycan synthesis, is particularly impaired. A careful comparison of clinical data did not show a strict correlation between the severity of the phenotype and the degree of the glycan abnormality.

We carried out homozygosity mapping in 15 consanguineous families using Affymetrix GeneChip Human Mapping 10K and 250K arrays and identified a homozygous region on chromosome 12q24 with a maximum lod score of 3.2 in 12 families (**Supplementary Fig. 2** and **Supplementary Methods** online). Using polymorphic microsatellite markers and haplotype analysis, we found that the locus spans 5.7 Mb between D12S395 and D12S304 (**Fig. 1d**). Knowing that the genetic defect should lead to Golgi dysfunction, we prioritized the candidate genes in the region according to the localization of the

© 2008 Nature Publishing Group http://www.nature.com/naturegenetics

Nature Genetics **40**, 32 - 34 (2008)
Published online: 23 December 2007 | doi:10.1038/ng.2007.45

European Journal of Human Genetics (2008) 16, 28–35
© 2008 Nature Publishing Group All rights reserved 1018-4813/08 $30.00
www.nature.com/ejhg

ARTICLE

Defining the phenotype in an autosomal recessive cutis laxa syndrome with a combined congenital defect of glycosylation

E Morava*,[1], DJ Lefeber[2], Z Urban[3], L de Meirleir[4], P Meinecke[5], G Gillessen Kaesbach[6], J Sykut-Cegielska[7], M Adamowicz[7], I Salafsky[8,12], J Ranells[9], E Lemyre[10], J van Reeuwijk[2], HG Brunner[11] and RA Wevers[2]

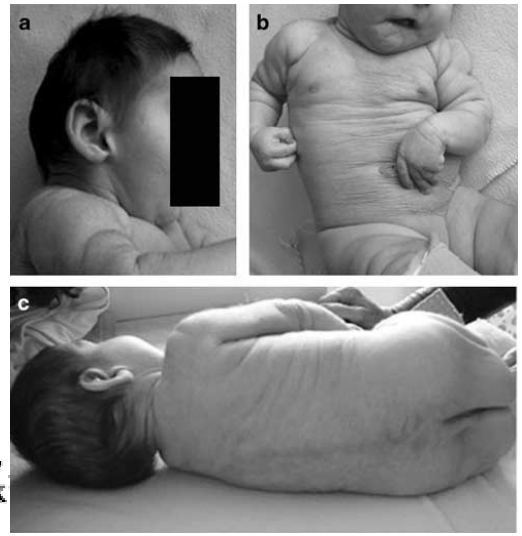

- Apresentação congénita de *cutis laxa* ou *"wrinkled skin"* → com melhoria progressiva
- Características faciais típicas
- Encerramento tardio da fontanela
- Envolvimento SNC variável
- ADPM

European Journal of Human Genetics (2008) 16, 28–35
© 2008 Nature Publishing Group All rights reserved 1018-4813/08 $30.00
www.nature.com/ejhg

ARTICLE

Defining the phenotype in an autosomal recessive cutis laxa syndrome with a combined congenital defect of glycosylation

E Morava*[,1], DJ Lefeber[2], Z Urban[3], L de Meirleir[4], P Meinecke[5], G Gillessen Kaesbach[6], J Sykut-Cegielska[7], M Adamowicz[7], I Salafsky[8,12], J Ranells[9], E Lemyre[10], J van Reeuwijk[11], HG Brunner[11] and RA Wevers[2]

- Gene *ATP6V0A2*, 12q24.31
- AR

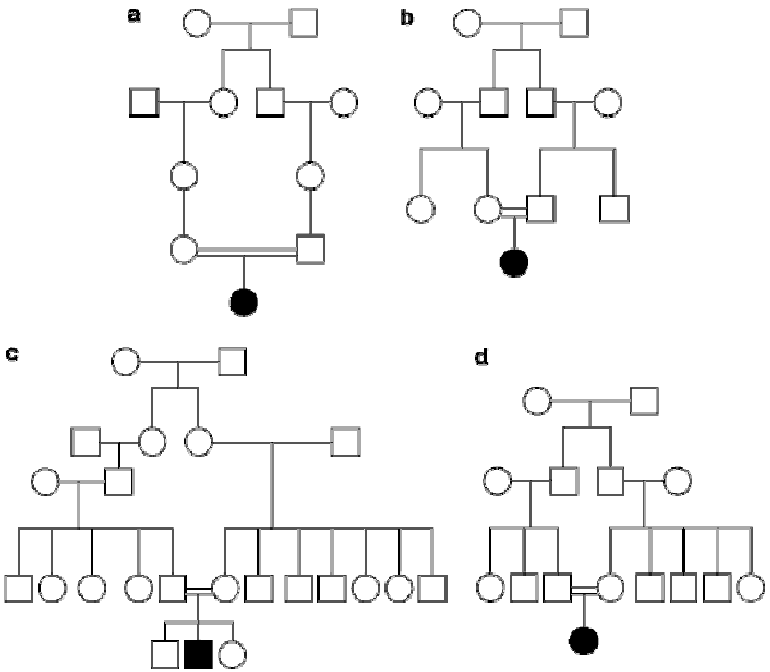

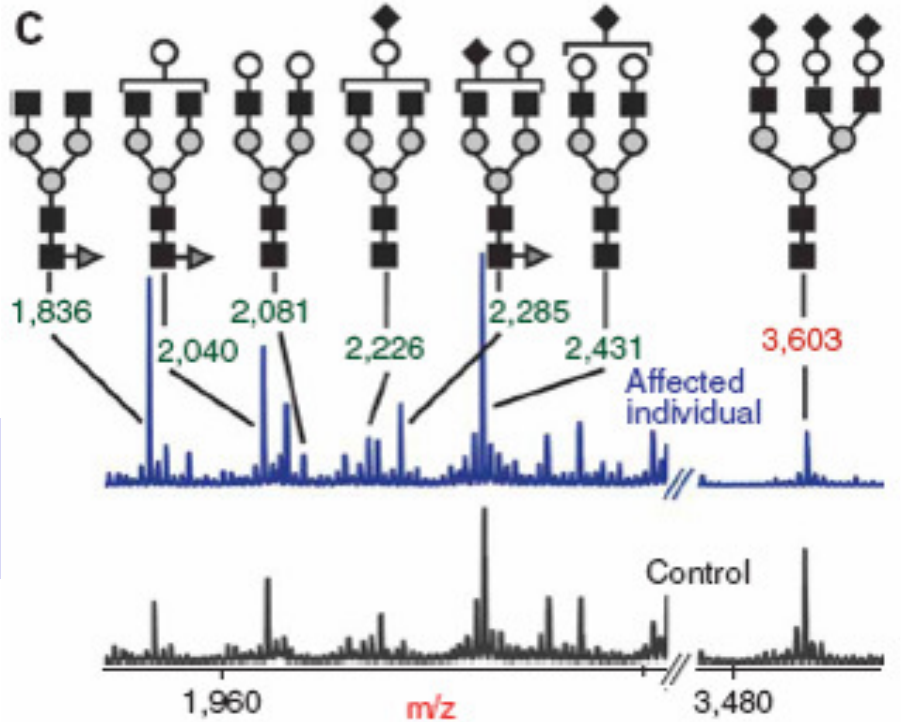

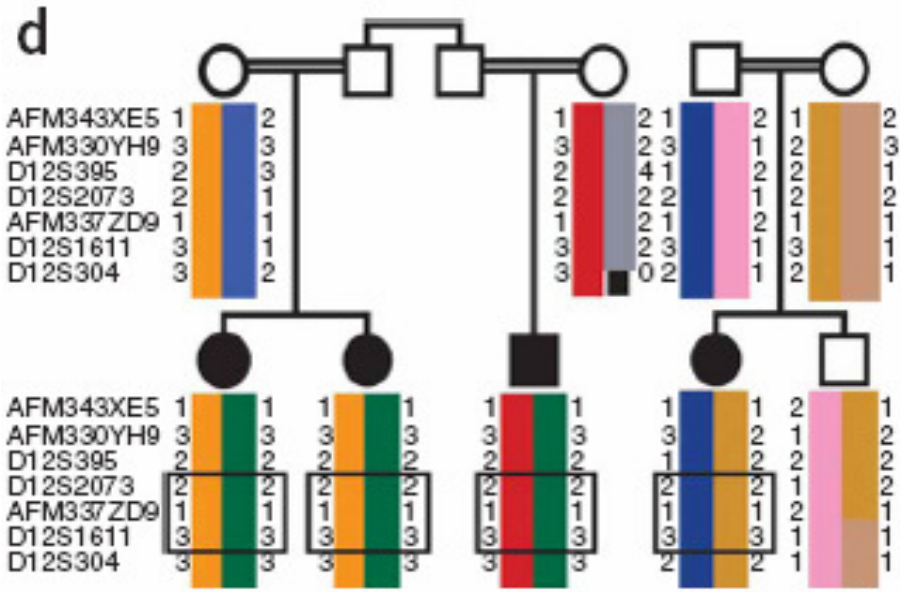

Table 3 Differential diagnosis of autosomal recessive cutis laxa

	ARCL- I	*ARCL-II*	*ARCL-III*
Facial dysmorphism	+++	+++	+++
Hernias	+++	+++	++
Joint laxity	+	+++	+++
Hypotonia	+	+++	–
Congenital hip dislocation	+	++	–
Significant CV abnormalities	+++	+	–
Bladder diverticula	++	–	–
Emphysema	+++	–	–
IUGR	–	+++	+++
Delayed motor development	–	+++	+++
Mental retardation	–	++	++
Eye anomalies	–	+++	+++
Large anterior fontanel	–	+++	++
Microcephaly	–	+++	?
Seizures	–	++	?
Intracranial anomaly	–	++	?
Athetoid movements	–	–	+++
Corneal clouding	–	–	+++

ARCL, autosomal recessive cutis laxa; CV, cardiovascular; IUGR, intrauterine growth retardation.
+++, common finding; ++, several case reports found; +, 1–2 case reports found; –, not present.

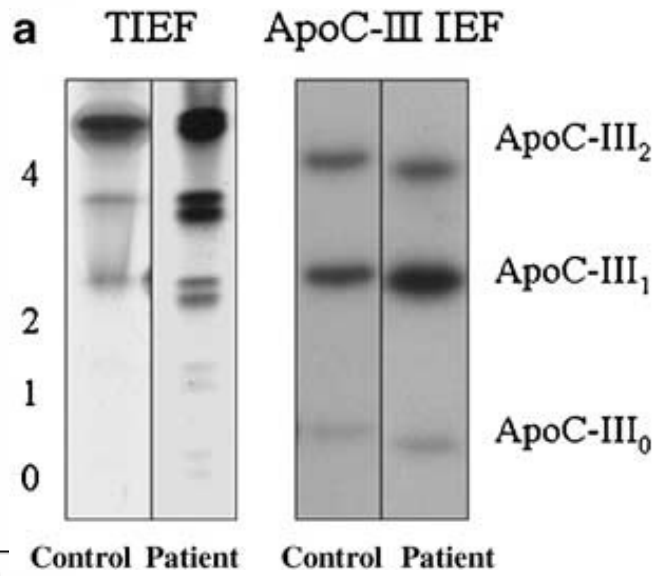

IEF transferrina + ApoCIII

Com défice de N-glicosilação

Com défice de O-glicosilação

Estudo molecular *ATP6V0A2*

Annu. Rev. Genomics Hum. Genet. 2007. 8:261–78

Congenital Disorders of Glycosylation: A Rapidly Expanding Disease Family

Jaak Jaeken[1] and Gert Matthijs[2]

[1]Department of Pediatrics, Center for Metabolic Disease, University of Leuven, Leuven, Belgium B-3000; email: Jaak.Jaeken@uz.kuleuven.ac.be

[2]Center for Human Genetics, University of Leuven, Leuven, Belgium B-3000; email: Gert.Matthijs@uz.kuleuven.ac.be

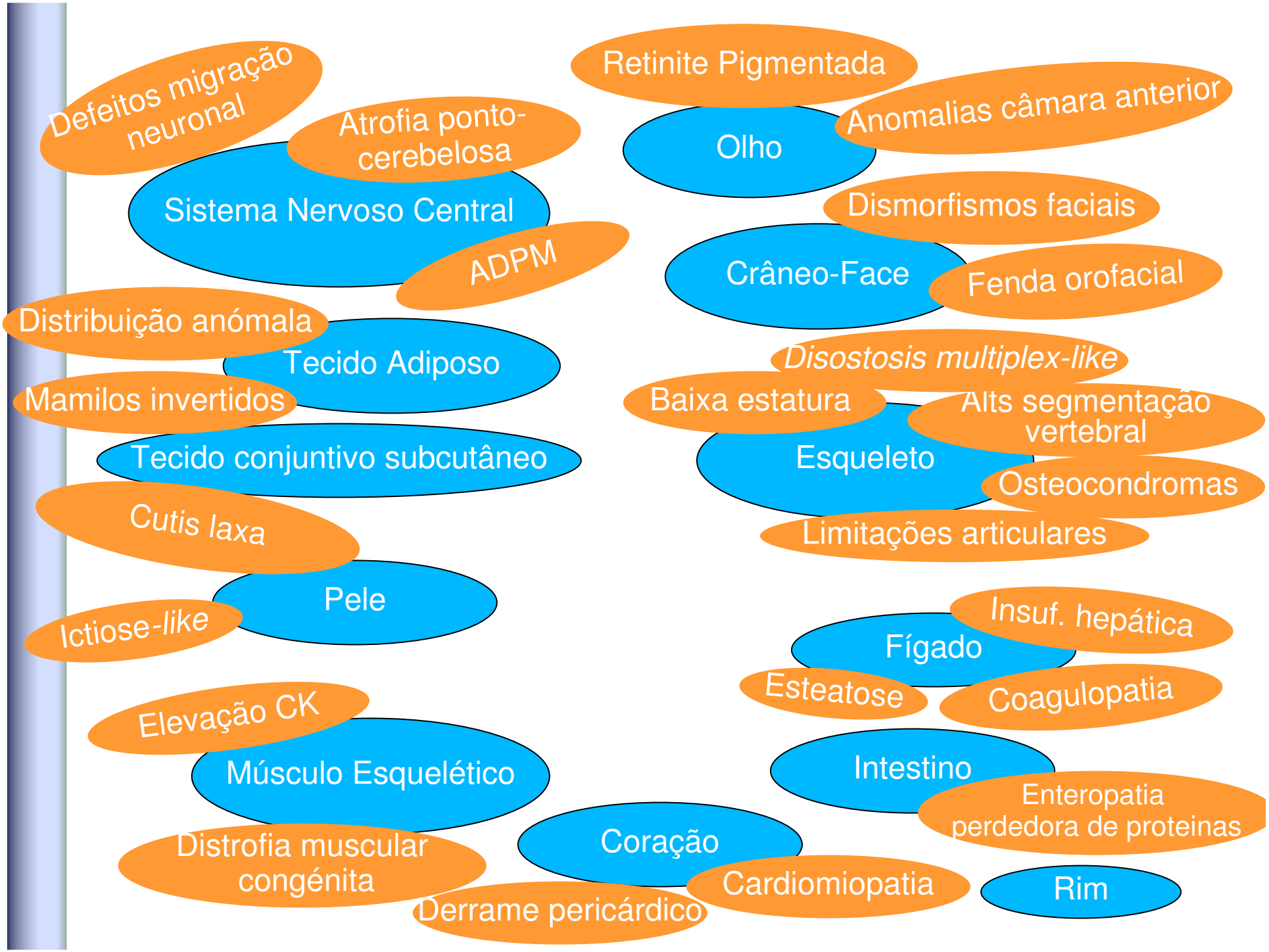
Defeitos migração neuronal
Atrofia ponto-cerebelosa
Sistema Nervoso Central
ADPM
Retinite Pigmentada
Anomalias câmara anterior
Olho
Dismorfismos faciais
Crâneo-Face
Fenda orofacial
Distribuição anómala
Tecido Adiposo
Mamilos invertidos
Tecido conjuntivo subcutâneo
Disostosis multiplex-like
Baixa estatura
Alts segmentação vertebral
Esqueleto
Osteocondromas
Limitações articulares
Cutis laxa
Pele
Ictiose-like
Insuf. hepática
Fígado
Esteatose
Coagulopatia
Elevação CK
Músculo Esquelético
Intestino
Enteropatia perdedora de proteinas
Distrofia muscular congénita
Coração
Cardiomiopatia
Derrame pericárdico
Rim

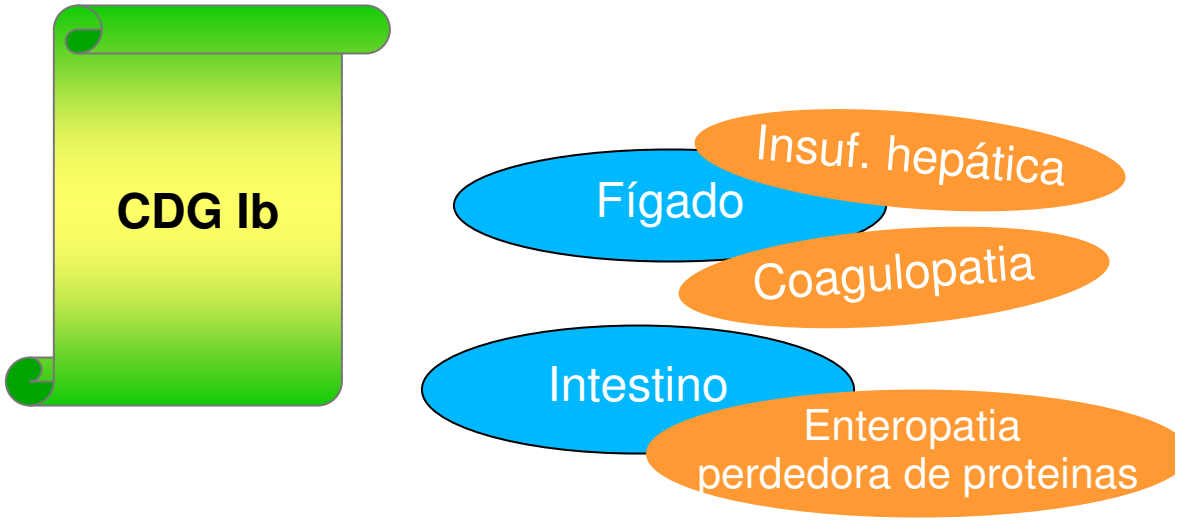
CDG Ib
Fígado
Insuf. hepática
Coagulopatia
Intestino
Enteropatia
perdedora de proteinas

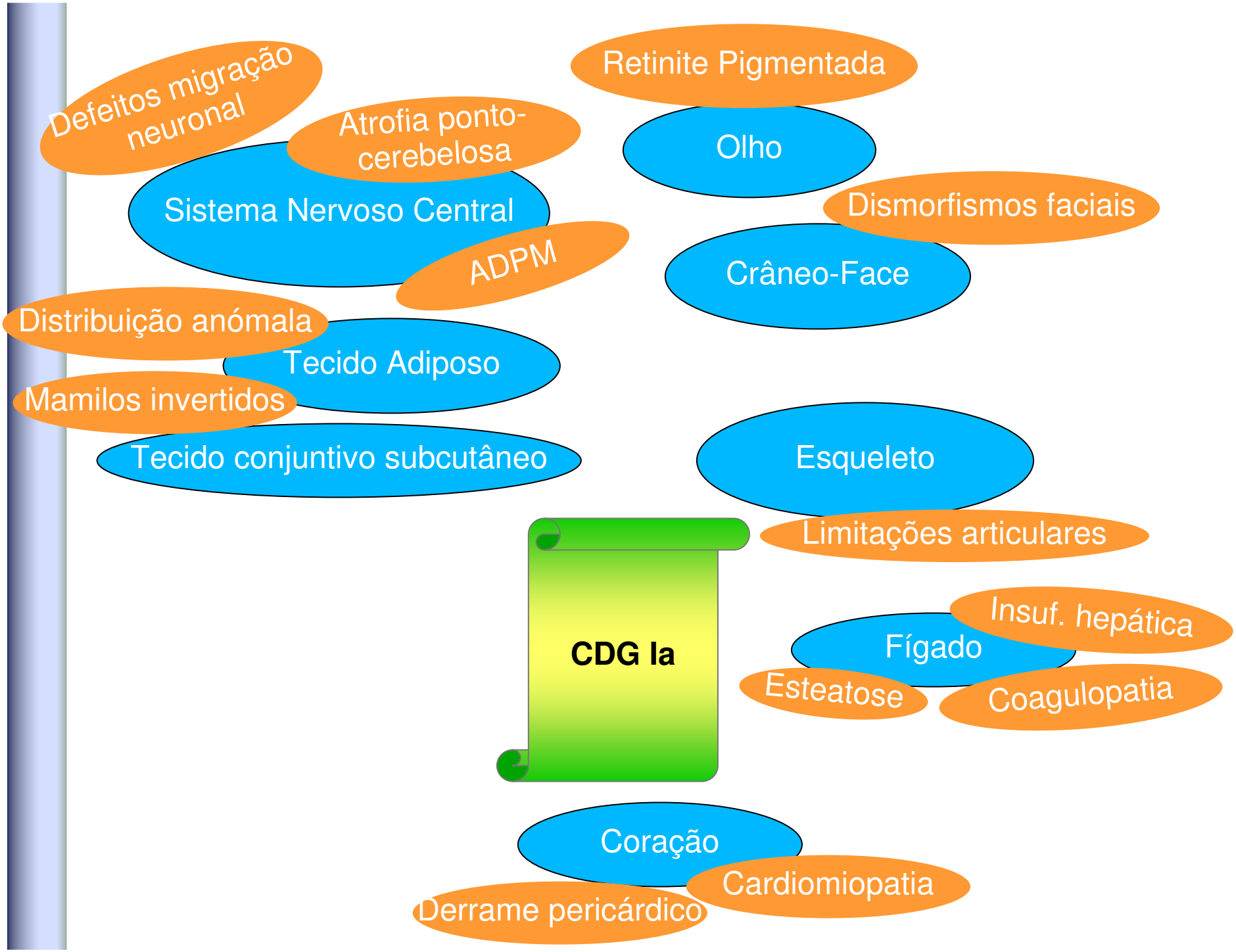
Defeitos migração neuronal
Atrofia ponto-cerebelosa
Sistema Nervoso Central
ADPM
Retinite Pigmentada
Olho
Dismorfismos faciais
Crâneo-Face
Distribuição anómala
Tecido Adiposo
Mamilos invertidos
Tecido conjuntivo subcutâneo
Esqueleto
Limitações articulares
CDG Ia
Insuf. hepática
Fígado
Esteatose
Coagulopatia
Coração
Cardiomiopatia
Derrame pericárdico

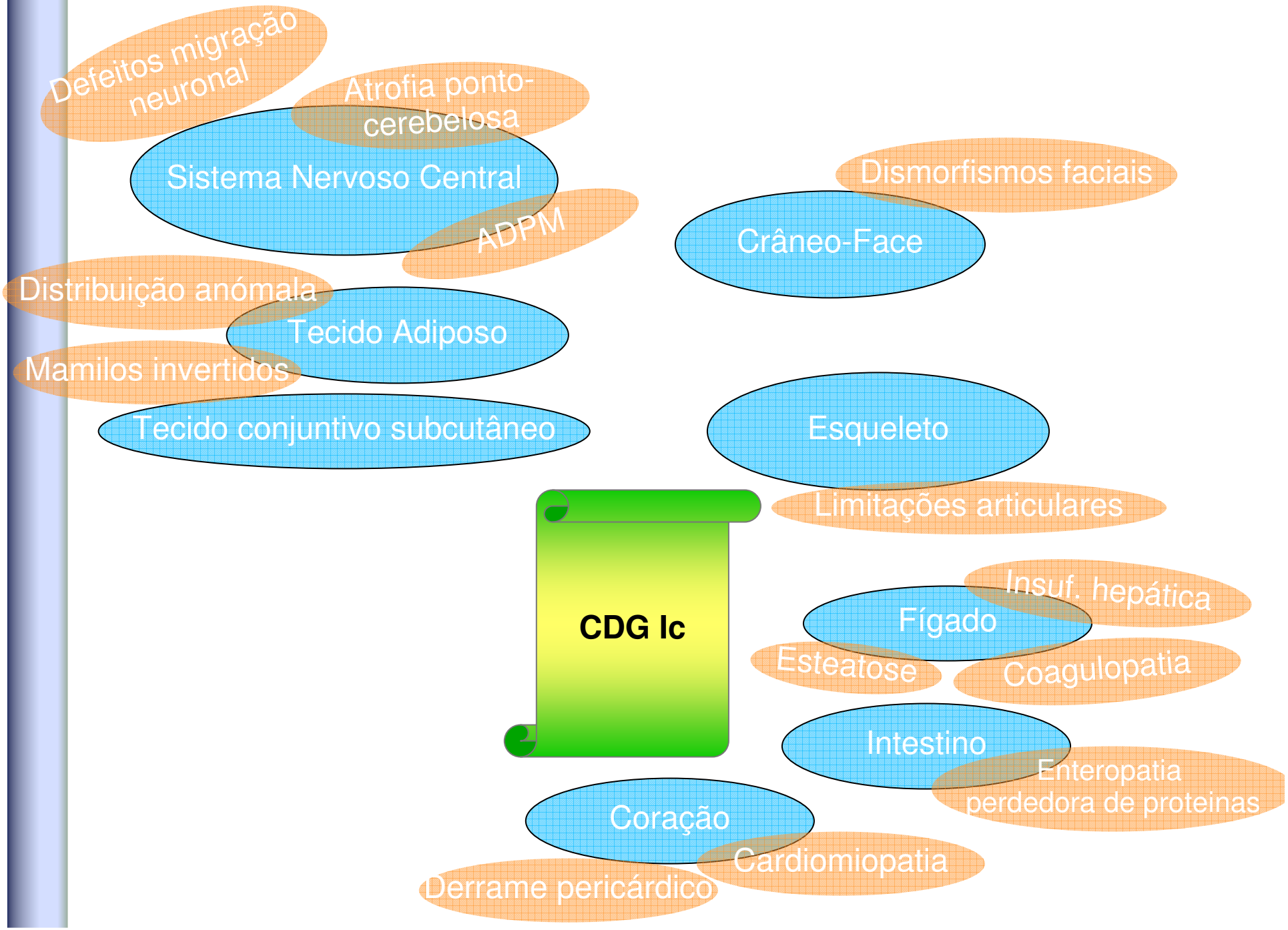
Defeitos migração neuronal
Atrofia ponto-cerebelosa
Sistema Nervoso Central
ADPM
Dismorfismos faciais
Crâneo-Face
Distribuição anómala
Tecido Adiposo
Mamilos invertidos
Tecido conjuntivo subcutâneo
Esqueleto
Limitações articulares
CDG Ic
Insuf. hepática
Fígado
Esteatose
Coagulopatia
Intestino
Enteropatia perdedora de proteinas
Coração
Cardiomiopatia
Derrame pericárdico

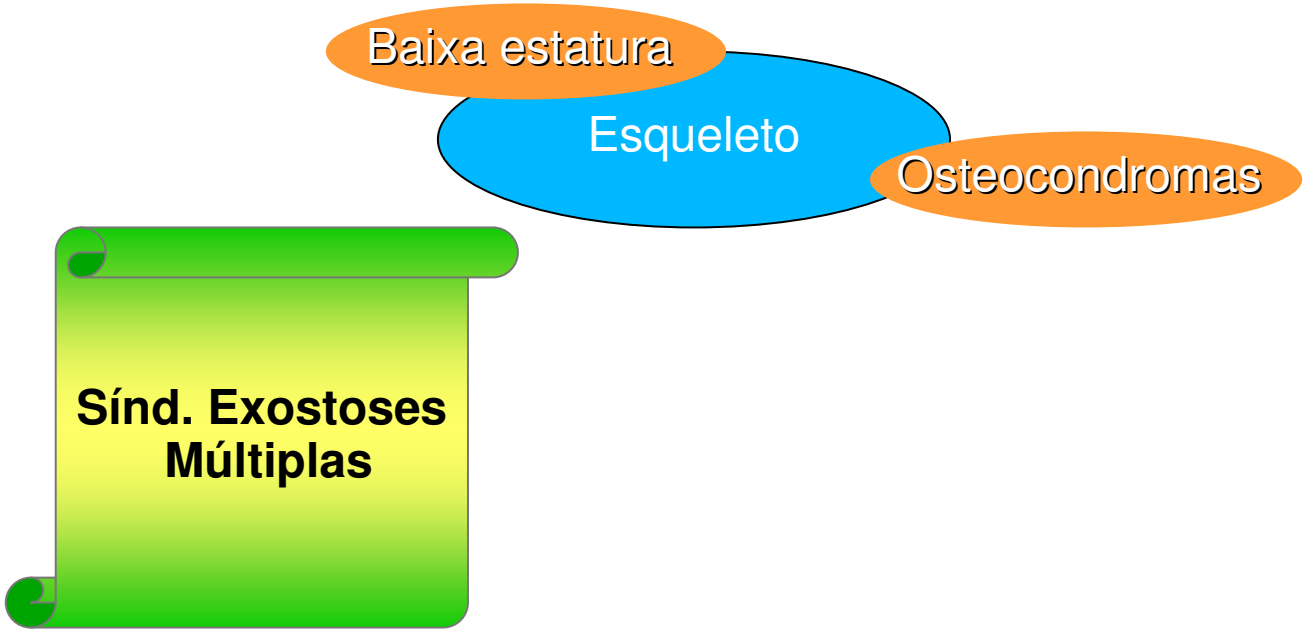
Baixa estatura
Esqueleto
Osteocondromas
Sínd. Exostoses Múltiplas

Defeitos migração neuronal

Atrofia ponto-cerebelosa

Sistema Nervoso Central

ADPM

Retinite Pigmentada

Anomalias câmara anterior

Olho

Def. O-manosilglicanos

Muscle-Eye-Brain syndrome

Elevação CK

Músculo Esquelético

Distrofia muscular congénita

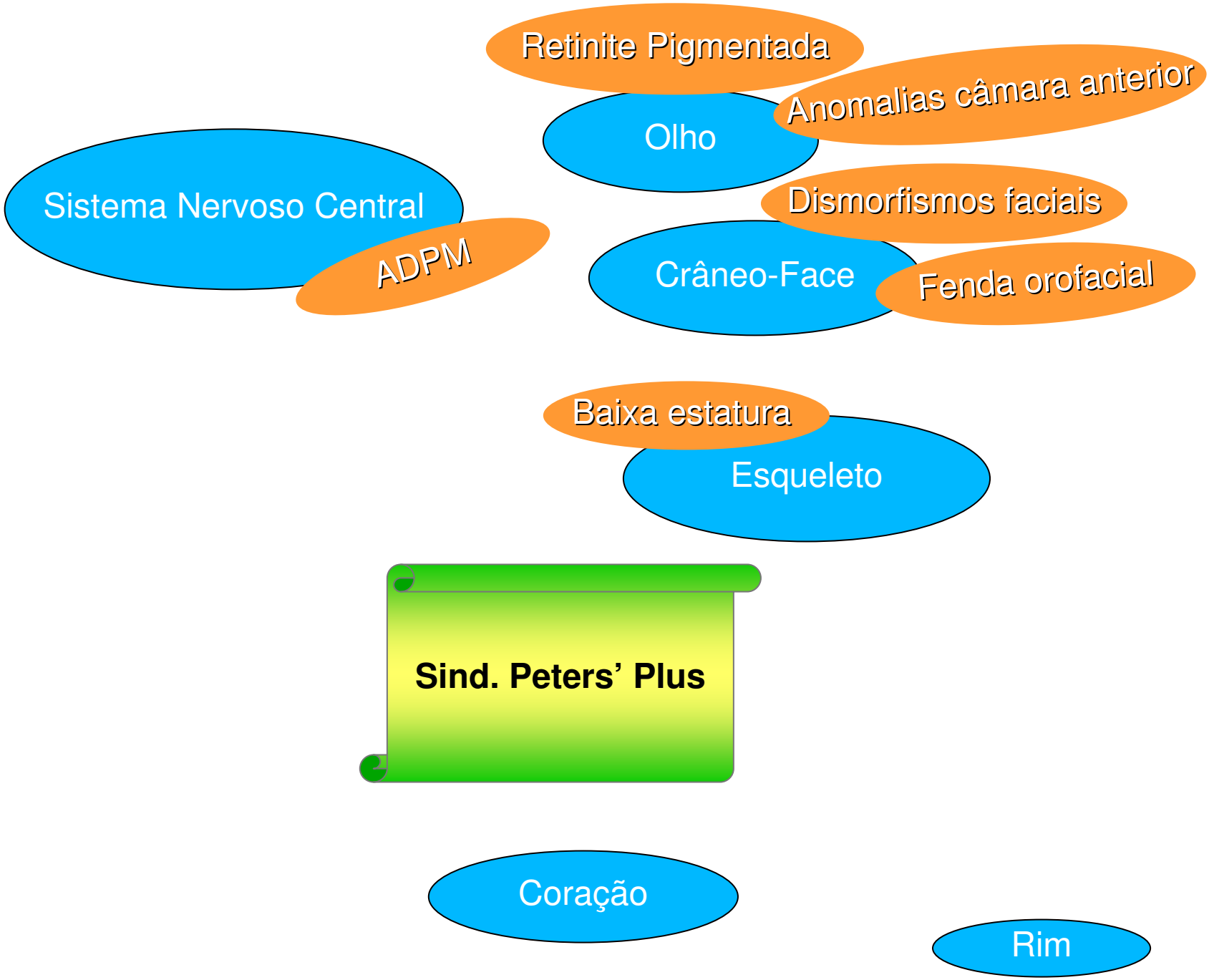
Retinite Pigmentada
Anomalias câmara anterior
Olho
Sistema Nervoso Central
ADPM
Dismorfismos faciais
Crâneo-Face
Fenda orofacial
Baixa estatura
Esqueleto
Sind. Peters' Plus
Coração
Rim

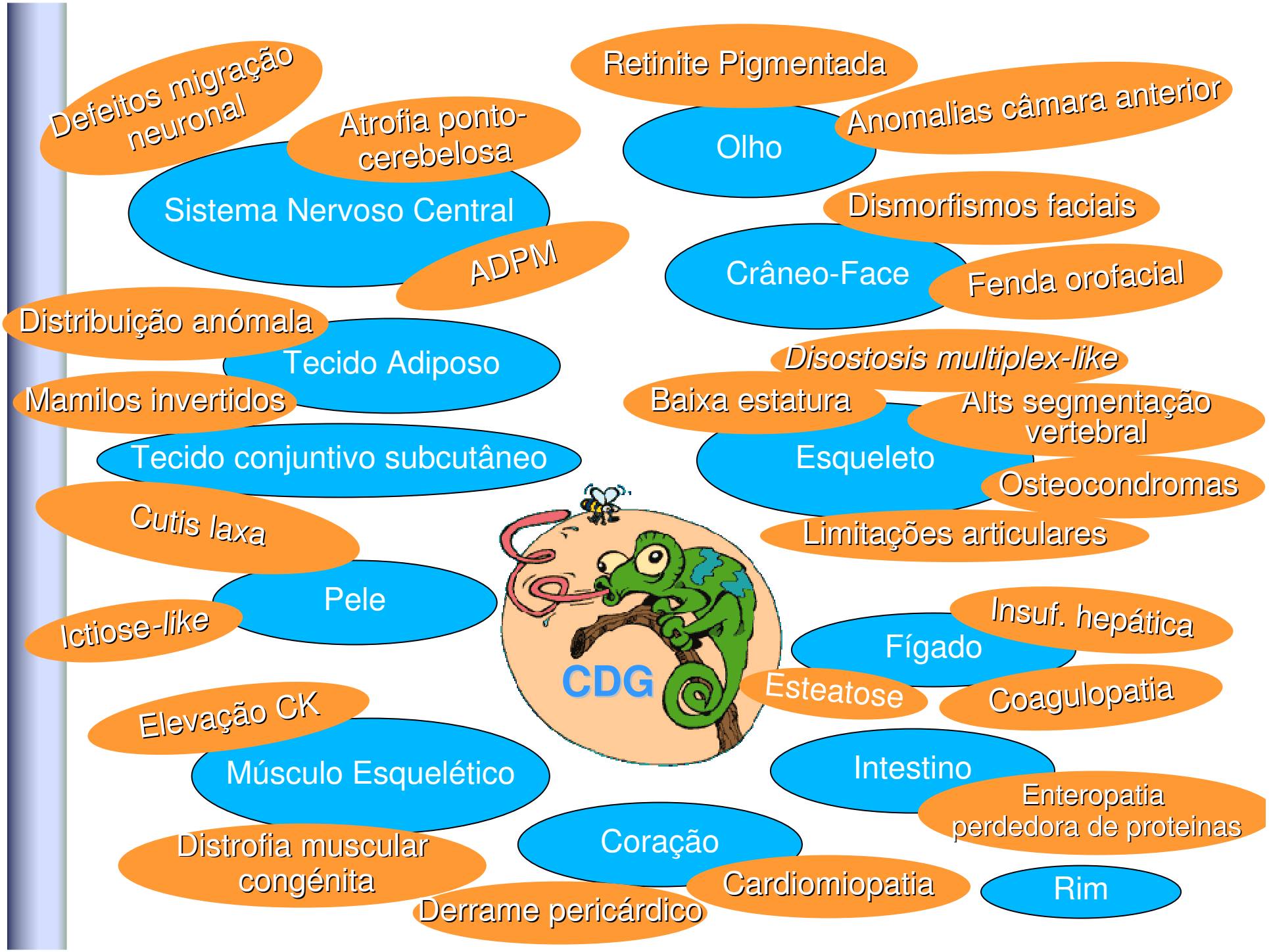
Defeitos migração neuronal
Atrofia ponto-cerebelosa
Sistema Nervoso Central
ADPM
Retinite Pigmentada
Anomalias câmara anterior
Olho
Dismorfismos faciais
Crâneo-Face
Fenda orofacial
Distribuição anómala
Tecido Adiposo
Mamilos invertidos
Tecido conjuntivo subcutâneo
Disostosis multiplex-like
Baixa estatura
Alts segmentação vertebral
Esqueleto
Osteocondromas
Limitações articulares
Cutis laxa
Pele
Ictiose-like
CDG
Insuf. hepática
Fígado
Esteatose
Coagulopatia
Elevação CK
Músculo Esquelético
Intestino
Enteropatia perdedora de proteinas
Distrofia muscular congénita
Coração
Cardiomiopatia
Derrame pericárdico
Rim

Diagnostic dilemma's

The congenital disorders of glycosylation are clinical chameleons

David J Coman

European Journal of Human Genetics (2008) **16**, 2–4;
doi:10.1038/sj.ejhg.5201962

The congenital disorders of glycosylation (CDG) are a fascinating and eclectic group of disorders with a multisystem phenotype. The largest impediment to diagnosing CDG is simply considering them in the first instance, which is no small task given their 'clinical mimicry'. Common clinical features associated with CDG involve developmental delay and intellectual impairment, ataxia, seizures, retinopathy, hepatic dysfunction, coagulopathies, failure to thrive, cardiomyopathy and pericardial effusion, hydrops fetalis, endocrine abnormalities, renal dysfunction, skeletal defects, early lethality, and dysmorphic features.[1] While the patients over 20 years ago, and in the last de[illegible], more than 30 genetic glycosy-[illegible] mainly encompassing the [illegible] protein glycosyla-[illegible] identified.[2] The [illegible] to two groups: [illegible] there are 13 [illegible]Im), and type [illegible] are 8 subtypes ([illegible]8). The CDG are a 'boom[illegible] inborn errors of metabolism.

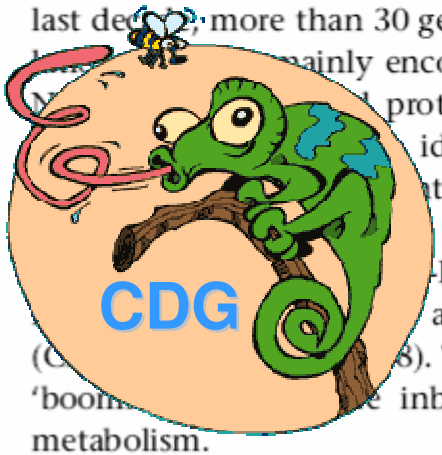

An elegant example of the broadening CDG phenotype is given by Morava *et al*[3], on page XXX of this issue, who define a phenotype of an autosomal recessive cutis

Obrigada pela atenção